

# Diplopija: praktični pristop k diagnostiki

Diplopia: a practical approach to diagnostics

Igor Šivec, Dragica Kosec

Očesna klinika,  
Univerzitetni klinični  
center Ljubljana,

## Korespondenca/ Correspondence:

Igor Šivec,  
e: sivec.igor@gmail.com

## Ključne besede:

monokularna;  
binokularna; diplopija;  
gibanje zrkel; možganski  
živci; gigantocelični  
arteritis; miastenija  
gravis

## Key words:

monocular;  
binocular;  
diplopia; eye movements;  
cranial nerves; giant  
cell arteritis; myasthenia  
gravis

## Citirajte kot/Cite as:

Zdrav Vestn 2015;  
84: 392–402

Prispelo: 23. mar. 2014,  
Sprejeto: 8. maj 2015

## Izvleček

Diplopija je videnje dvojne slike enega objekta. Je simptom, ki ima veliko možnih vzrokov in vključuje veliko različnih struktur. Vzrok lahko leži v samem zrklju, ali pa se nahaja posteriorno: spremembe v orbiti, okvara zunanjih očesnih mišic, okvara živcev, ki jih oživčujejo, ali možganske skorje. Diplopija je lahko tudi simptom, ki opozarja na življenje ogrožujoče stanje, kot je anevrizma, disekcija ali možganski malignom. Zato moramo biti pri pregledu pozorni predvsem na alarmantne znake, da lahko pravočasno ukrepamo in rešimo bolnikovo življenje ali preprečimo nepovratno slepoto. Ker je diplopija eden od simptomov, ki imajo najbolj obširno diferencialno diagnozo znotraj oftalmoloških stanj, pri marsikomu zbudi občutek nelagodja. V članku je opisan praktičen pristop k diagnostiki s poudarkom na znakih, na katere je treba biti pozoren. Nadaljnja obravnava bolnika bo s pomočjo predlaganega algoritma lažja in manj strašljiva.

## Abstract

Diplopia means seeing two images of one and the same object. It is a symptom with numerous causes that can involve many different structures. The cause can lay in the eyeball itself: the cornea, the lens and the retina or behind the eyeball: in the orbit or the intracranial nerves. Diplopia is only a symptom that may indicate a life threatening illness such as aneurysm, a dissection or a brain tumor. That is why, when presented with it, we have to do a thorough examination and look for a red flag that could indicate danger. Thus we can make a timely intervention, saving the patients sight or life. This article describes the most crucial signs of a dangerous underlying condition that should not be ignored, and a practical guide to the historical assesment as well as to the physical examination of a patient with double vision to help localize the cause.

## Uvod

Diplopija ali dvojni vid je sorazmerno pogosta subjektivna pritožba, ki se izraža kot videnje dveh slik enega objekta (Slika 1). Vzrokov za pojav diplopije je veliko, zato je izziv za vsakega zdravnika priti do pravilne diagnoze. Pogosto je diplopija le prvi pojav neke sistemske bolezni, predvsem miogenege in nevrogenega izvora.

Namen tega članka je predstaviti hiter in učinkovit algoritem usmerjenega pregleda in pogovora z bolnikom za lažje spopadanje s problemom lokalizacije vzroka diplopije v primarni obravnavi. Ob tem so posebej poudarjeni znaki, na katere moramo biti pri pregledu posebej pozorni. Ko prepoznavanje

teih znakov postane rutina, je izključevanje nevarnih stanj hiter proces z zanesljivim rezultatom. Izključitev nevarnih stanj pa pomeni, da si lahko vzamemo čas za natančnejšo diagnostiko.

Pri bolniku z dvojnimi vidom se v ozadju lahko skriva nekaj preprostega, kot je suho oko, ali nevarnega, kot je intrakranialni malignom. Večina vzrokov k sreči ni nevarna, vseeno pa mora biti pregled temeljit in sprva osredotočen na iskanje nevarnih znakov, ki lahko kažejo na stanje, ki vodi v smrtni izid ali nepovratno slepoto. Bolnika moramo izprašati tudi o okoliščinah, ki bi govorile v prid očesnim, živčnim ali mehanskim



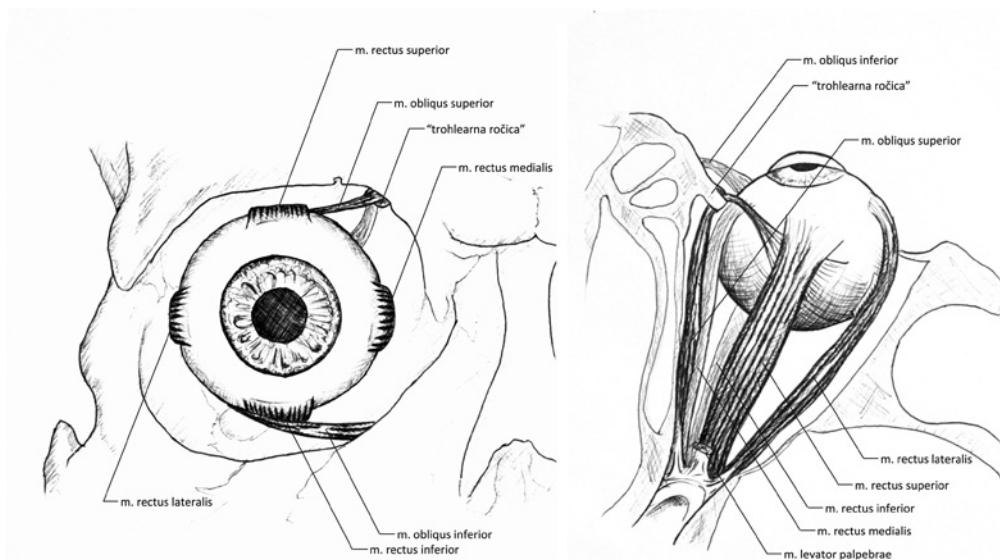
Slika 1: Dvojna slika.

vzrokom. Ali je dvojni vid stalno prisoten ali intermitenten? Ali je spremenljiv ali ne? Ali se dvojna slika pojavlja pri gledanju z enim (monokularna diplopija) ali z obema očesoma (binokularna diplopija)? Kako sta postavljeni dvojni sliki: horizontalno, vertikalno ali diagonalno? Ali se pojavlja samo pri pogledih v določeno smer? Ta in podobna vprašanja nas bodo usmerila v verjetni vzrok dvojnih slik.<sup>1</sup>

## Delovanje zunanjih očesnih mišic

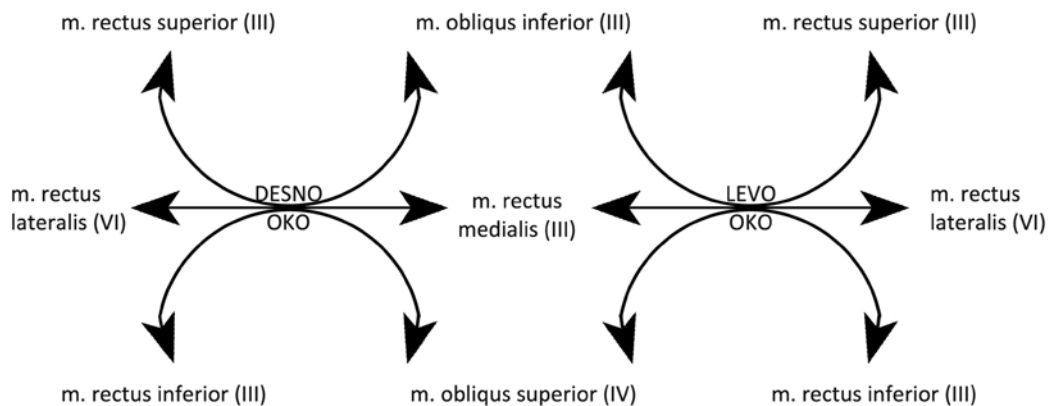
Vid je odvisen od usklajenega delovanja številnih delov vidnega sistema. Za dobro binokularno funkcijo vida morajo brezhibno delovati refraktivni, nevrogeni in mišični elementi.

Vsako oko potrebuje za normalno gibanje zrkla šest prečnoprogastih zunanjih očesnih (ekstraokularnih) mišic (Slika 2). Možganska jedra, ki nadzorujejo delovanje teh mišic, so med seboj povezana in tako zagotavljajo usklajeno gibanje obeh zrkel. Horizontalne očesne mišice vlečejo oko samo v eno smer: *musculus (m.) rectus lateralis* navzven in *m. rectus medialis* navznoter. Ostale mišice imajo poleg primarne tudi sekundarno funkcijo. Sekundarna funkcija – elevacija, depresija, abdukcija, addukcija ali rotacija – je odvisna od poteka mišice, njenega na-



Slika 2: Zunanje očesne mišice. Levo – pogled od spredaj, desno – pogled od zgoraj.

**Slika 3:** Prečnoprogaste mišice nam omogočajo pogled v vseh šest smeri.



rastišča na zrklo in smeri vlečenja (Tabela 1, Slika 3).<sup>2,3,4,6</sup>

### Bolnik z dvojnim vidom v ambulanti

Pri obravnavi bolnika z dvojnimi vidovi imamo na voljo velik nabor enostavnih testov in laboratorijskih preiskav. Pri primarni obravnavi je prvi korak v obravnavi bolnika, ki toži o dvojnem vidu opredelitev diplopije kot monokularne ali binokularne.

Bolniku naročimo, da gleda nek objekt v prostoru in najprej preverimo, ali sploh vidi dvojno. Ko prepričljivo opiše dvojno sliko, nadaljujemo s pokritjem enega in nato še drugega očesa. Pri monokularni diplopiji dvojna slika vztraja, ko pokrijemo zdravo oko, in izgine, ko pokrijemo bolno. Praviloma je monokularna diplopija posledica lokaliziranih sprememb v očeh (Tabela 2). Če dvojna slika vztraja, ko pokrijemo eno ali

drugo oko, moramo pomisliti na obojestranske spremembe oči ali v redkih primerih na cerebralno poliopijo.<sup>2,6,9,10</sup>

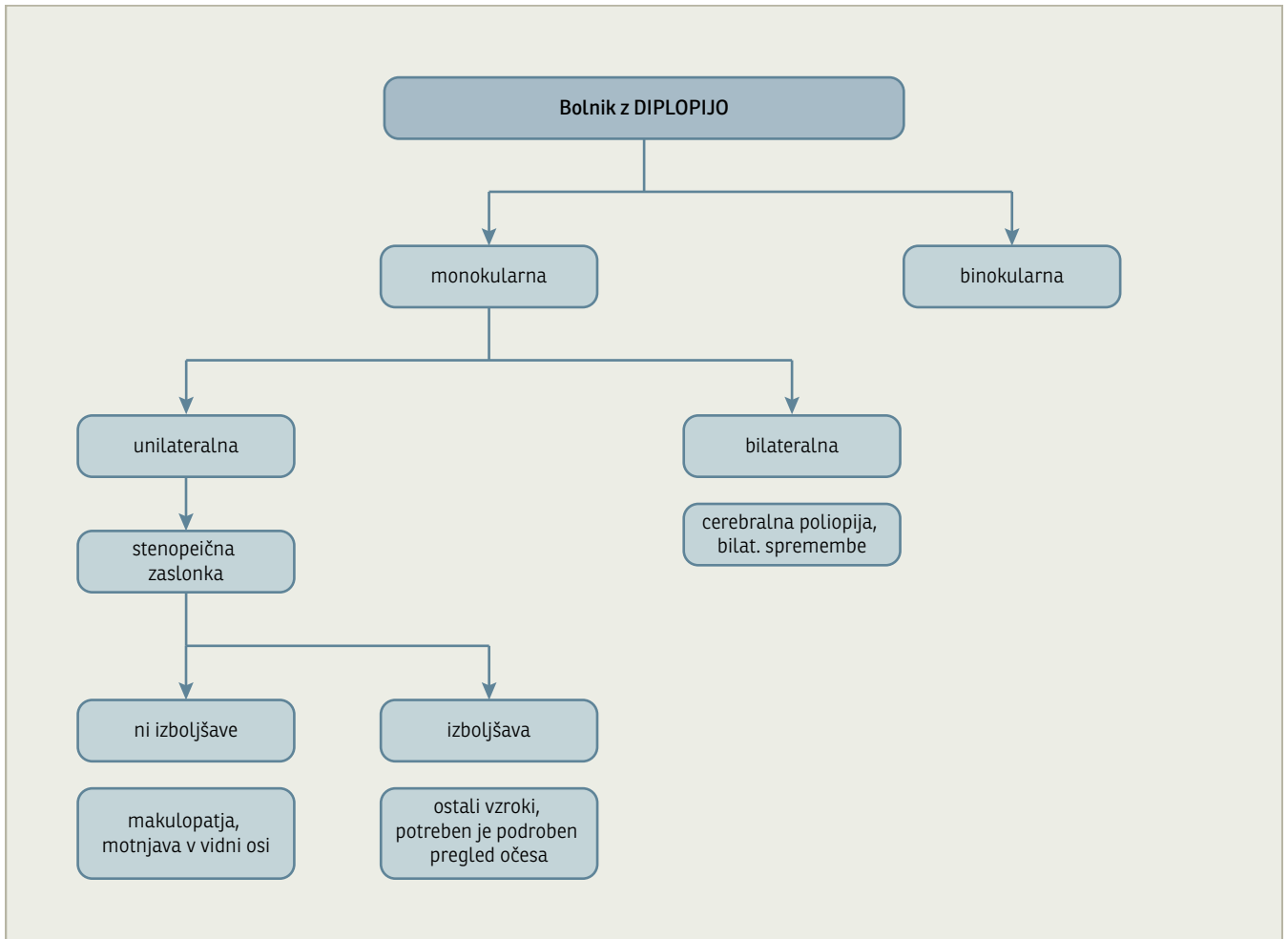
Pri binokularni diplopiji dvojna slika izgine pri pokritju enega ali drugega očesa. To se zgodi, kadar očesi nista poravnani v vidni osi oz. ko slika ne pade na *foveo* obeh mrežnic, ampak na dve različni mesti na mrežnici.<sup>2,6,10</sup>

Monokularna diplopija vedno zahteva oftalmološko obravnavo. Pri binokularni diplopiji pa moramo ugotoviti, ali je diplopija stalna ali intermitentna, ali so pridruženi še ostali nevrološki izpadi, npr. slabša ostrina vida (drugi možganski živec), senzorični izpadi na obrazu (peti možganski živec), pareze obraznih mišic (sedmi možganski živec), težave z ravnotežjem in sluhom (osmi možganski živec) ali težave s požiranjem in govorom (deveti in dvanajsti možganski živec). Povprašamo o sistemskih znakih, hujšanju, utrujenosti in glavobolu. Pri očesnem

**Tabela 1:** Funkcije zunanjih očesnih mišic.<sup>4,5</sup> n. – nervus, m. – musculus.

Možganski živec	Mišica	Primarna funkcija	Sekundarna funkcija
n. okulomotorius (lat. n. oculomotorius) (III)	m. rectus medialis m. rectus superior m. rectus inferior m. obliquus inferior m. levator palpebrae <sup>a</sup>	addukcija elevacija depresija ekstorzija dvig veke	- addukcija, intorzija ekstorzija, addukcija elevacija, abdukcija -
n. abducens (VI)	m. rectus lateralis	abdukcija	-
n. trochlearis (lat. n. trochlearis) (IV)	m. obliquus superior	intorzija	depresija, abdukcija

<sup>a</sup> M. levator palpebrae ne spada med zunanje očesne mišice, ki omogočajo gibanje zrkla. Oživčuje ga n. oculomotorius.



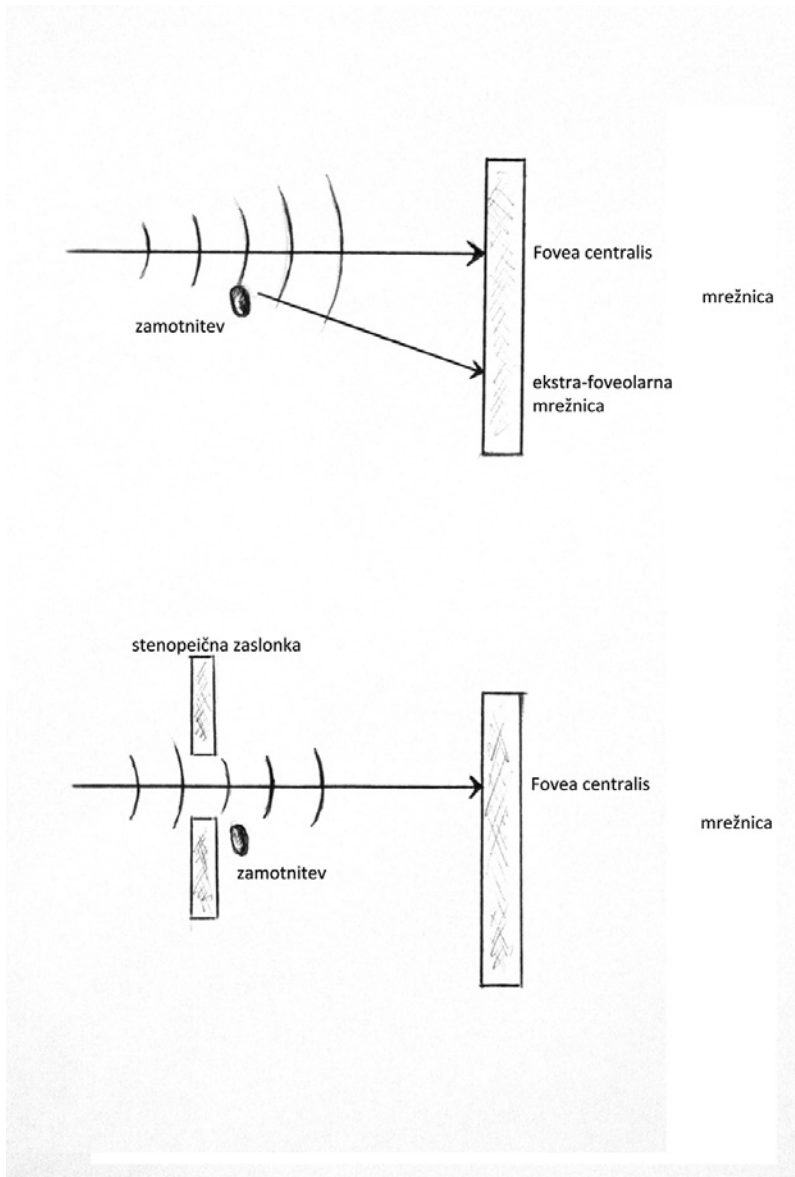
**Slika 4:** Algoritem obravnave bolnika z monokularno diplopijo.

pregledu smo pozorni na dislokacijo ali izbočenje zrkla, nepravilnosti zenice in ptozo veke; preverimo tudi gibljivost zrkel v vse smeri.<sup>4,14</sup>

Pri prvem pregledu je treba ugotoviti nekaj t.i. alarmantnih znakov oz. informacij, ki zahtevajo takojšnje ukrepanje pri bolniku (»velikih 7«). Ti so:

**Tabela 2:** Vzroki monokularne diplopije.

Anatomsko mesto	Vzroki
refraktivne motnje	visoka ametropija, nepravilen astigmatizem, učinek lomnosti pri lečah in očalih
veke	mehanska kompresija roženice zaradi tumorja, hematoma, halazija ali edema
solzni film	nepravilnosti lokalizirano spremenijo lomnost na površini roženice
roženica	zamotnitve, brazgotine, distrofije in spremembe oblike pri keratokonusu ali po operaciji
leča	zamotnitve: katarakta in vakuole; oblika: lentikonus; pozicija: subluksacija
šarenica in pupila	iridodializa, polikorija, iridotomija, iridektomija
steklovina	tujki in zamotnitve
mrežnica	makularni edem, centralna serozna retinopatija, epiretinalna membrana
cerebralna polioipija	travma, migrena, multipla skleroza, encefalopatija, epileptični napad



**Slika 5:** Monokularna diplopija izgine pri uporabi stenopeične zaslonke ob spremembi lomnosti v vidni osi.

- diplopija neposredno po poškodbi;
- obojestranska prizadetost telesa ali možganskih živcev;
- prizadetost več možganskih živcev;
- znaki in simptomi, značilni za gigantocelčni arteritis;
- znaki in simptomi, značilni za miastenijo gravis;
- prizadetost zenice in
- proptoza ali dislokacija zrkla.

Dobra sedanja, dosedanja in družinska anamneza, upoštevanje pridruženih bolezni ter opažanja o (ne)pravilnostih očesnih gibov nam običajno že sami dajo odgovor o vzroku dvojnih slik. Izmed preprostih testov se poslužujemo t. i. »cover testa«, testa gibli-

vosti zrkla, testa nagiba glave (*angl.* head tilt test, poznan tudi kot Bielchowskyjev test). Laboratorijske preiskave nam razkrijejo dejavnike tveganja za okvaro žilne stene in sladkorno bolezen. Pri binokularni diplopiji pa se poslužimo tudi slikovne diagnostike glave (MRI, CT) in natančnejše nevrološke obravnave.<sup>4,14</sup>

### Monokularna diplopija

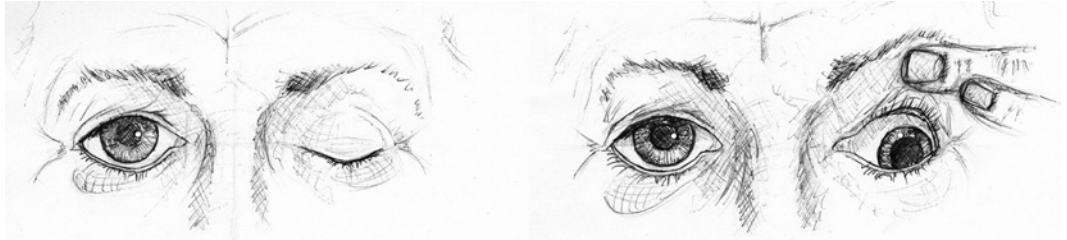
Diplopija je monokularna v 11,5–25 %.<sup>16,17</sup> Pomembno je, da čim prej ugotovimo, ali je diplopija monokularna, ker je diferencialna diagnoza za monokularno diplopijo popolnoma drugačna kot za binokularno. Poleg tega monokularna diplopija praviloma ni življenje ogrožujoča. Ob odkritju monokularne diplopije diagnostiko usmerimo v očne bolezni, izjema pa je redka cerebralna polio-pija (Tabela 2, Slika 4).<sup>6,9</sup>

*Fovea centralis* je osrednji del makularnega dela mrežnice. Sestavljajo pa jo izključno čepnični fotoreceptorji. Omogoča videnje osrednjih 30° vidnega polja, barvni in fini vid. Preostali del mrežnice s paličnicami (ekstra-foveolarna mrežnica) omogoča periferni vid. Objekt vidimo ostro le, če se slika projicira neposredno v *foveo*. Pri monokularni diplopiji se slika objekta projicira na dve različni lokaciji na mrežnici istega očesa, zaradi česar pri gledanju z enim očesom vidimo dve sliki. Lahko se pojavi samo pri enem očesu ali pri obeh; takrat govorimo o bilateralni monokularni diplopiji.<sup>4,9</sup>

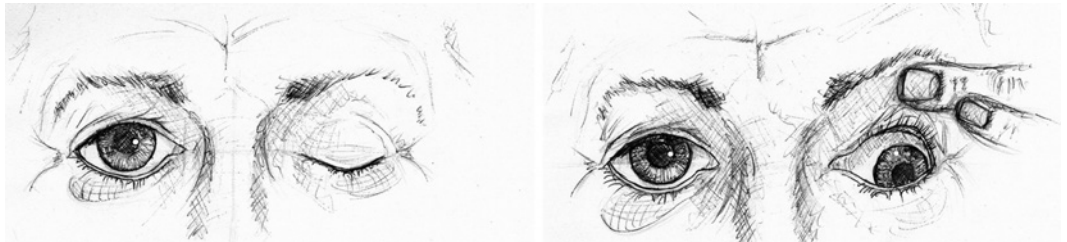
Lokalizirane spremembe lomnosti svetlobe (difrakcija žarkov) pri poteku skozi oko povzročijo, da slika objekta pade na dve različni točki na mrežnici. Vzroki za difrakcijo so refraktivne motnje in nepravilnosti očesnih medijev. Primera refraktivnih motenj sta nepravilen astigmatizem in huda ametropija. Tovrstne težave pri pregledu enostavno odpravimo tako, da preiskovalec gleda skozi stenopeično zaslonko (Slika 5).<sup>9,18</sup>

Metamorfopsija oz. distorzija slike je posledica makulopatij, npr. makularnega edema ali epiretinalne membrane. Pacienti ob tem pogosto navajajo, da vidijo dvojno, dejansko pa gre tu za izkrivljenje slike. Vča-

**Slika 6:** Bolnik s popolno eksterno in interno disfunkcijo levega n. okulomotoriusa. Prisotna je ptoza, položaj zrkla »navzdol in navzen« ter široka in neodzivna zenica.



**Slika 7:** Bolnik s popolno eksterno disfunkcijo in ohranjeno interno funkcijo levega živca n. okulomotorius. Prisotna je ptoza, položaj zrkla »navzdol in navzen« ter primerno odzivna zenica.



sih se lahko stanja med seboj razločijo že z natančno anamnezo.<sup>9</sup>

Cerebralna poliopija se pri pregledu kaže z bilateralno monokularno diplopijo. Oseba vidi več slik, ki se običajno ne prekrivajo, vse pa so enako ostre. Okvarjena je primarna ali sekundarna vidna skorja okcipitalnega režnja.<sup>9</sup>

### Binokularna diplopija

Binokularna diplopija se pojavi, kadar očesi ne delujeta sinhrono. Vzrok tiči na živčni (anevrizma, malignom), živčno-mišični (miastenia gravis) ali mišični ravni (ščitnična orbitopatija). V tem članku opisujemo supranuklearne, nuklearne, internuklearne in infranuklearne znotraj-debelne okvare v skupnem sklopu okvar osrednjega živčevja. Vse te motnje se izražajo še z drugimi nevrološkimi izpadi, prizadetostjo več možganskih živcev ali obojestransko očesno ali sistemsko simptomatiko. Osnova za obravnavo diplopije je poznavanje znakov in simptomov pareze posamičnih možganskih živcev, ki oživčujejo zunanje očesne mišice.<sup>6,10,11,12,13,18</sup>

#### Pareza n. okulomotoriusa

Ob akutno nastali parezi n. okulomotoriusa bolniki hitro pridejo k zdravniku. Glavna znaka sta dvojni vid in povešanje veke. Bolniki s kronično parezo n. okulomotoriusa so običajno subjektivno brez simptomov. Pareza je ob popolni okvari zelo enostavna za prepoznavanje, ob delni pa zelo težavna,

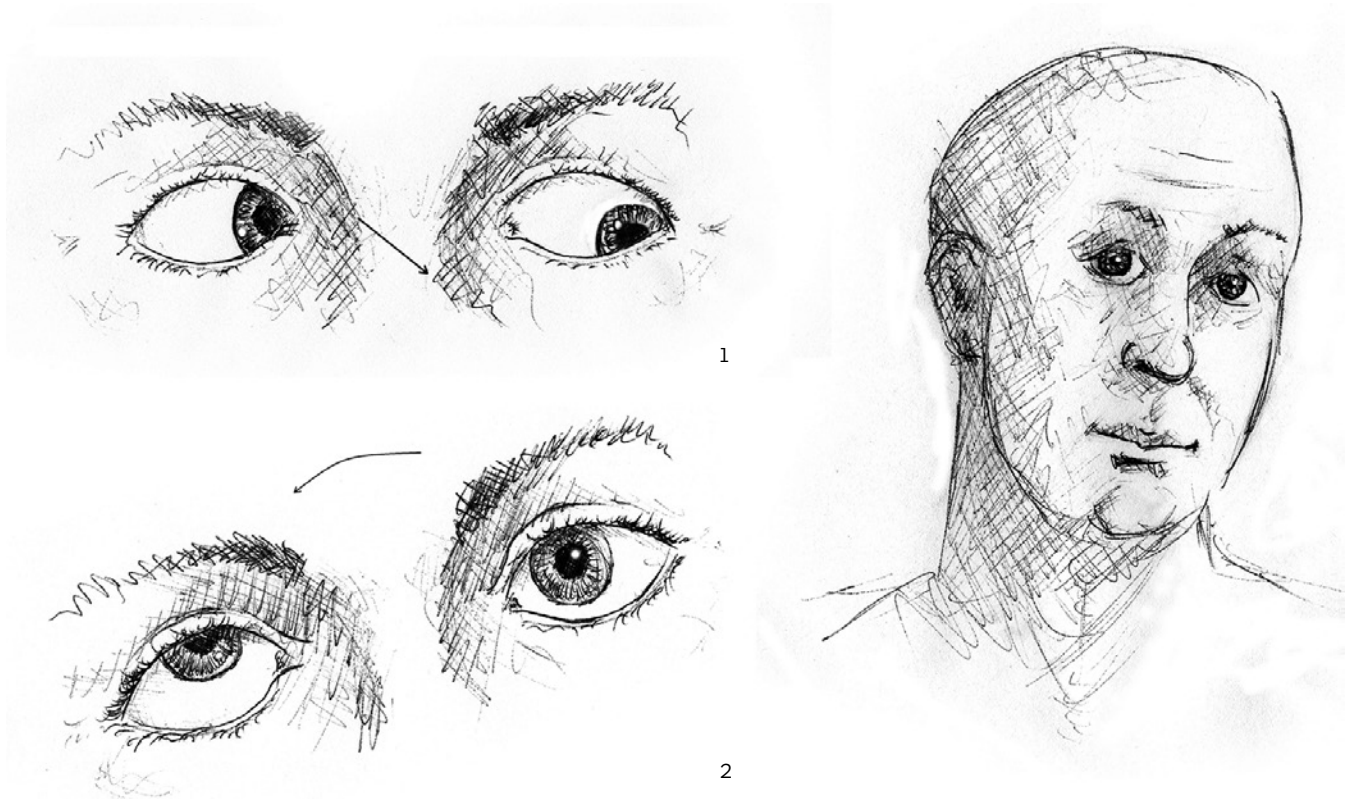
saj n. okulomotorius oživčuje štiri od šestih zunanjih očesnih mišic. Največkrat nam namigujeta na njegovo okvaro prizadetost veke in zenice ter škiljenje navzven.<sup>1,2,3,15,18</sup>

#### Klinična slika

Pri popolni parezi n. okulomotoriusa imajo bolniki ptozo, paralizo addukcije, elevacije in depresije, najpogosteje je zenica široka in slabo odzivna. Zrklo jim počiva v položaju »navzdol in navzven« (Slika 6).<sup>1,2,3,6,15</sup> Klinična slika delne pareze je zelo raznolika – odvisna je od mesta in vrste okvare. Prizadeta je lahko posamezna inervacijska veja ali del skupne veje. Prizadetost zunanjih očesnih mišic je raznolika in težko prepoznavna zaradi podobnosti klinične slike spremembam znotraj orbite ali mišic. Veka je lahko delno povešena. Zenica je lahko normalno široka in odzivna, široka in slabo odzivna ali neodzivna na svetlobo in konvergenco. Pri okvari parasimpatičnega nitja n. okulomotoriusa je anizokorija najočitnejša na svetlobi.<sup>8,10,12,15,18</sup>

#### Klasifikacija

Parezo n. okulomotoriusa klasificiramo kot nevrološko izolirano ali nevrološko neizolirano – v skladu z ostalimi nevrološkimi izpadi. Nevrološko izolirane pareze delimo naprej na tiste z interno disfunkcijo (široka ali slabo odzivna zenica) in tiste z normalno interno funkcijo (normalna zenica) ter pareze s popolno ali z delno eksterno disfunkcijo (Slika 6, Slika 7).<sup>10,12,15,18</sup>



**Slika 8:** Bolnik s parezo desnega živca n. trochlearis. Parezo opazimo pri pogledu levo vstran (1) in pri testu nagiba glave (2). Pri obeh je videti, kako zanese prizadeto oko navzgor. Bolnik zaradi kompenzacije nagiba glavo, da vidi enojno sliko (3).

#### Pareza živca n. trochlearis

Pareza povzroči nedelovanje mišice *m. obliquus superior* in s tem vertikalno diplopijo. Bolniki včasih opisujejo zvrnjeno sliko. Cover test razkrije prisotnost hipertropije na prizadeti strani. Ob natančnem pregledu lahko opazimo omejeno addukcijo v depresiji. Bolnik zaradi kompenzacije nagiba glavo v smer delovanja okvarjene mišice tako, da vidi enojno sliko.<sup>6,10,12,13,18</sup>

#### Pareza živca n. abducens

Bolniki s parezo živca n. abducens imajo horizontalno diplopijo, ki je izrazitejša pri lateralnem pogledu na prizadeto stran – proti prizadeti mišici. Pri cover testu odkrijemo ezotropijo in okrnjeno sposobnost abdukcije na strani oslabele mišice *m. rectus lateralis*. Bolnik glavo zaradi kompenzacije obrača v levo, v kateri še vedno vidi enojno sliko tj. v smer prizadete mišice.<sup>6,10,12,13,16</sup>

#### Intraorbitalni vzroki binokularne diplopije

Očesne gibe ovirajo prirojeni ali pridobljeni dejavniki. Na orbitalne vzroke diplopije pomislimo ob pojavu proptoze, dislokacije zrkla (Slika 11), pri enoftalmosu, hemozi

ali razdraženosti zrkla. Ob prirojenih vzrokih prizadete osebe v določenih legah zrkla sicer škilijo, vendar zaradi supresije slike iz enega očesa ne opažajo dvojne slike. Motnje očesnih gibov so pri teh osebah pogosto naključna najdba.<sup>1,4,10,13,18</sup>

#### Ščitnična orbitopatija

Najpogostejši vzrok restriktivne diplopije je ščitnična orbitopatija. Prizadene lahko katero koli mišico, najpogosteje mišici *m. rectus inferior* ali *medialis*. V prvem primeru opazimo omejeno elevacijo in hipotropijo pri »cover« testu. Pri prizadeti mišici *m. rectus medialis* pa je slabša abdukcija in ezotropija pri »cover« testu. Ščitnično orbitopatijo spremljajo proptoza, hemoza in retrakcija vek.<sup>1,4,10,13</sup>

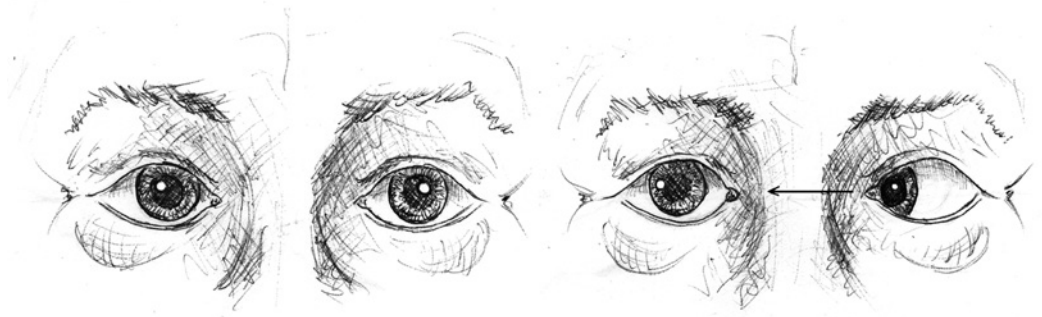#### Neoplazme

Vrašcanje malignega procesa v orbito, predvsem iz obnosnih sinusov, okrne očesne gibe zaradi preraščanja zunanjih očesnih mišic ali prizadetosti motoričnih vlaken možganskih živcev III, IV in VI.<sup>1,4,10,13</sup>

#### Restrikcija po poškodbi

*Blow-out* zlom je zlom spodnje ali medialne stene orbite ob topem udarcu v zrklo. Med kostnimi delci se vklešči *m. rectus in-*

**Slika 9:** Bolnik s parezo desnega n. abducensa. Desnega zrkla ne more abducirati.



ferior, kar onemogoči elevacijo zrkla. Po poškodbi sta prisotna diplopija in otekanje periorbitalnega tkiva.<sup>1,4,10,13</sup>

#### Restrikcija po operaciji

Retrobulbarna injekcija lahko neposredno poškoduje ali izzove vnetje katere koli zunanje očesne mišice. Zato prizadeta mišica fibrozira, kar povzroči restriktivno parezo pogleda.<sup>13</sup>

#### Orbitalni miozitis

Idiopatsko vnetje ene ali več zunanjih očesnih mišic povzroči oftalmoplegijo različne stopnje, bolečine ob gibanju zrkla, pogosto pa tudi konjunktivalno hiperemijo, hemozo in redkeje proptoza. Orbitalni miozitis se lahko pojavi sam, redko pa se za njim skrivajo sistemski lupus eritematozus, sarkoidoza ali Wegenerjeva granulomatoza.<sup>13</sup>

#### Prirojeni fibrozantni simptomi

Fibrozantni sindromi so prisotni že od rojstva, zato jih pri odraslih odkrivamo na novo le pri tistih, ki v otroštvu niso bili prepoznani. Prizadete osebe ne navajajo simptomov.<sup>4,13</sup>

### Nevarna stanja (»velikih 7«)

Odkrivanje nevarnih stanj s preprosto anamnezo, okvirnim nevrološkim pregledom in laboratorijskimi preiskavami je ključni namen primarne obravnave bolnika

z binokularno diplopijo. Stopenjsko ciljano ga izprašamo in pregledamo (Slika 10).

#### Pojav diplopije neposredno po poškodbi

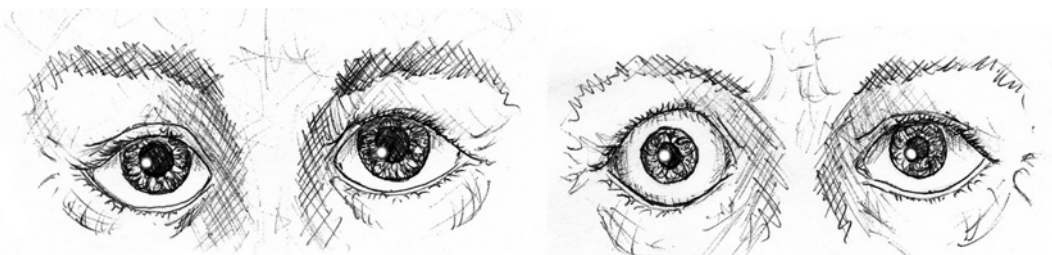
Poškodba glave lahko povzroči okvaro katere koli intrakranialne strukture. Zato je diplopija po poškodbi urgentno nevrološko oz. nevrokirurško stanje, ki zahteva takojšnjo slikovno diagnostiko in ukrepanje.<sup>10,13,14</sup>

#### Bilateralna nevrološka simptomatika

Ob ugotovitvi binokularne diplopije se anamnestično osredotočimo na sistemsko in obojestransko nevrološko simptomatiko. Pozorni smo na prisotnost horeoatetoze, ataksije, senzoričnih in motoričnih izpadov, nezmožnost addukcije obeh zrkla z abdukcijemskim nistagmusom ipd. Vzroki so številni, vsi pa zahtevajo urgentno nevrološko obravnavo in slikovno diagnostiko za umestitev spremembe v lobanji. Lahko gre za ekspanzivne znotrajlobanjske procese (malignom), ishemično okvaro (trombembolizem), možgansko krvavitev, demielinizacijski proces (multipla skleroza), nevropatijo (sindrom Guillain-Barre) ali vnetno dogajanje (meningitis).<sup>1,2,3,6,18</sup>

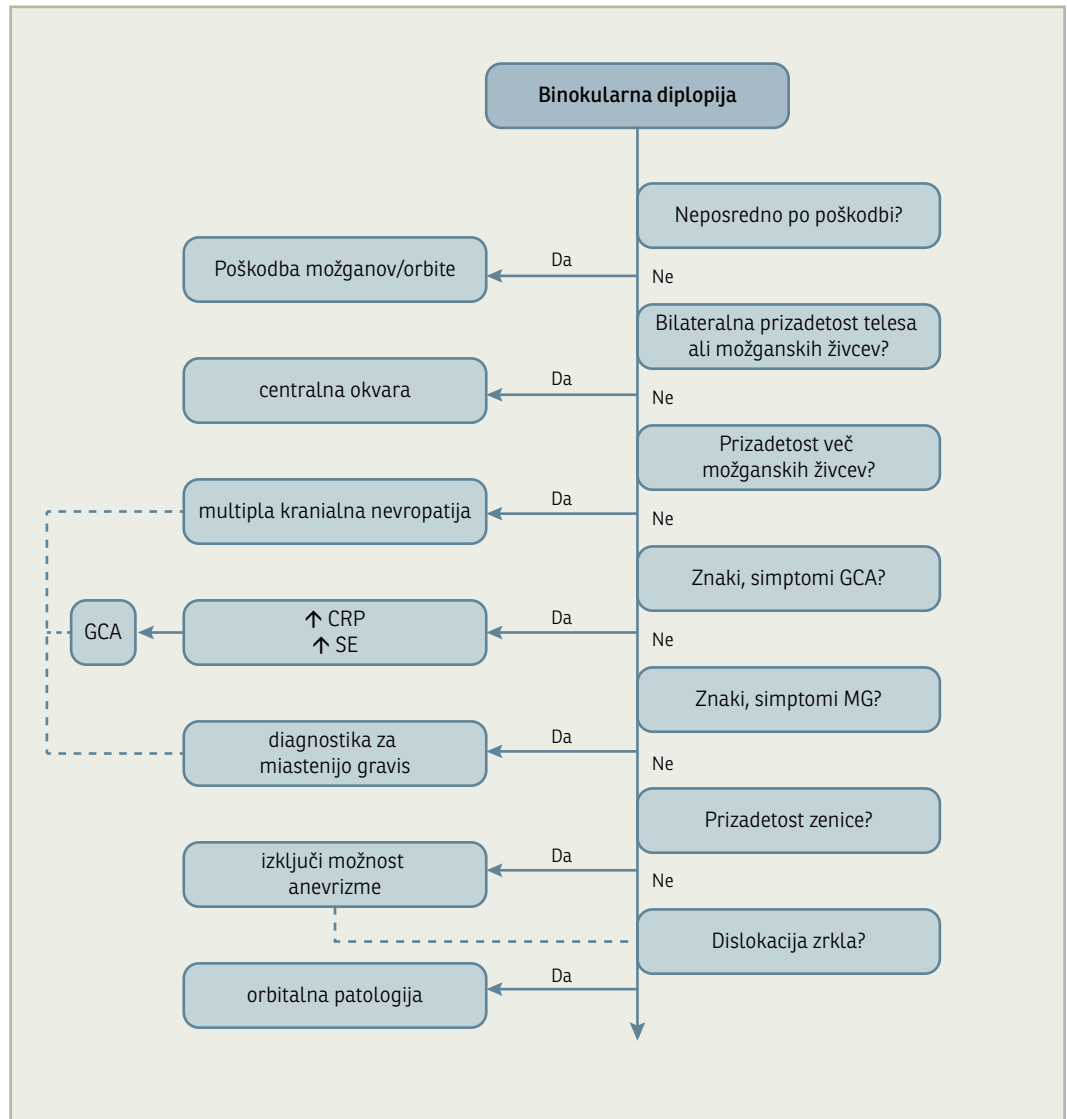
Okvare jeder možganskih živcev, njihovih medjedrnih povezav ali okvare živcev v možganskem deblu praviloma povzročijo obojestranske očesne ali sistemske nevrološke simptomatike.<sup>1,2,3,6</sup>

**Slika 10:** Proptoza ali dislokacija zrkla. Levo – bolnik z dislokacijo desnega zrkla v stran in navzdol zaradi intraorbitalne neoplazme, desno – bolnik s proptoza desnega zrkla ob ščitnični orbitopatiji.





**Slika 11:** Algoritem obravnave bolnika z binokularno diplopijo. GCA – gigantocelični arteritis, CRP – C-reaktivni protein, SE – sedimentacija eritrocitov, MG – miastenija gravis.



#### Prizadetost več možganskih živcev hkrati

Hkrati so lahko prizadeti živci: n. okulomotorius, n. trohlearis in n. abducens ter prva in druga veja petega možganskega živca (*n. trigeminus*, *n. V<sub>1-2</sub>*).<sup>1,2,3</sup>

Pri umeščanju okvare se držimo preproste načela: če je okvarjen en živec, mora biti okvara nekje vzdolž tega živca. Če sta prizadeta dva ali več živcev, je sprememba na eni od stičišč, kjer ti živci potekajo skupaj. V grobem so lahko okvarjeni na mestih: orbita, *fissura orbitalis superior*, kavernozni sinus, subarahnoidalni prostor in možgansko deblo. Potrebna je slikovna diagnostika in nevrološka obravnava.<sup>1,2,3,6,10,18</sup>

#### Znaki in simptomi gigantoceličnega arteritisa

Gigantocelični arteritis ogroža vid in življenje bolnika, saj je povezan s slepoto, z večjo pojavnostjo anevrizem, aortno disekcijo ter možganskim in srčnim infarktom. Histopatološko gre za kronični vaskulitis velikih in srednje velikih žil. Praviloma okvarja kranialne veje aortnega loka.<sup>5,7</sup> Sistemsko se izrazi s subfebrilno telesno temperaturo, utrujenostjo in hujšanjem. Vsak novo nastali, enostranski glavobol je alarmanten znak. Pojavi se pri dveh tretjinah bolnikov. Polovica bolnikov ima čeljustne klavdikacije. V petini primerov gigantocelični arteritis povzroči segmentni izpad v vidnem polju, lahko tudi slepoto.<sup>5,7</sup> Le manjši delež obolelih (15 %) ima telesno temperaturo nad 39° C.<sup>15</sup> Diplopija je posledica ishemične okvare

katerega koli očesnega motoričnega sistema; zunanjih očesnih mišic, motoričnih nevronov živcev n. oculomotoriusa, n. trochlearisa in n. abducensa ali nevronov v osrednjem živčevju. Diplopija se razvije v 10 % primerov gigantoceličnega arteritisa in je visoko specifična pri bolnikih z ostalimi že omenjenimi simptomi.<sup>5,7</sup>

Glavni dejavnik tveganja je starost. Gigantocelični arteritis se praktično nikoli ne pojavi pri osebah do 50. leta starosti, po 50. letu pa se prevalenca ocenjuje na 1/500. Vsakega bolnika z očesno simptomatiko po 50. letu starosti je smiselno povprašati, če se je pred kratkim pojavil nov, drugačen glavobol ali bolečine po polovici skalpa, ali občuti bolečine pri žvečenju, ali je bolj utrujen kot običajno in ali je shujšal v zadnjih tednih.<sup>5,6,7</sup>

Laboratorijske preiskave pokažejo zvišano koncentracijo C-reaktivnega proteina (nad 50 mmol/l) in pospešeno hitrost sedimentacije eritrocitov. Potrebna je obravnava pri revmatologu in takojšnja uvedba kortikosteroidov še pred biopsijo temporalne arterije (Prednisolon 1 g/dan).<sup>5</sup>

#### Znaki in simptomi miastenije gravis

Miastenija gravis je avtoimunska bolezen z značilno utrudljivostjo in oslabelostjo skeletne mišičnine. Telo tvori protitelesa, uperjena proti acetilholinskim receptorjem na posinaptični membrani živčno-mišičnih stikov. Poznamo generalizirano in okularno obliko. Klinična slika pri okularni zajema ptozo in binokularno diplopijo, ki se spreminja s časom.<sup>6,10,11,18</sup>

Okularna miastenija gravis prizadene eno ali več očesnih mišic. Tako je diplopija, ki jo opisujejo bolniki pri prizadetosti mišic *m. rectus medialis* ali *lateralis*, horizontalna, pri prizadetosti mišic *m. rectus inferior* ali *superior* ali katerega izmed mišic *m. obliquus* pa bo diplopija vertikalna z diagonalno komponento. Prisotna je tudi utrudljivost veke. Gledanje navzgor za eno do dve minu-

ti poslabša že prisotno ptozo.<sup>6,10,11</sup> Okularna oblika lahko napreduje v generalizirano ali pa se sliki prepletata. Pozorni moramo biti na težave z žvečenjem hrane, požiranjem, pitjem tekočin in govorjenjem. Nezdravljena generalizirana miastenija gravis je smrtna.<sup>11,18</sup>

#### Prizadetost zenice

Okvarjena zenica je široka in slabo odzivna, pri delni okvarjenosti parasimpatičnega nitja na površini 3. možganskega živca (n. III) je lahko le slabo odzivna. Anizokorija je najočitnejša na svetlobi.<sup>2,3,6,8</sup> Samo vpletenost zenice ali vpletenost zenice v sklopu disfunkcije živca n. okulomotorius nakazuje na kompresivno okvaro živca. Najverjetnejši vzrok je nenadna rast anevrizme, najpogosteje zadajšne komunikantne arterije, redkeje notranje karotidne ali bazilarne arterije. Razpok anevrizme povzroči subarahnoidno krvavitev, ki je lahko usodna. Stanje zahteva urgentno nevro-oftalmološko oziroma nevrokirurško obravnavo.<sup>2,3,6,8,18</sup>

#### Proptoza ali dislokacija zrkla

Proptoza je izbočenje zrkla iz orbite zaradi ekspanzivnega procesa za zrklo; neoplazme ali ščitnične orbitopatije. Najdemo jo torej pri intraorbitalnih vzrokih diplopije. Zrklo je najpogosteje dislocirano pri intraorbitalnih neoplazmah.

## Zaključek

Kadar vrata ambulate prestopi bolnik z diplopijo, je najpomembneje, da si vzamemo čas in v začetku ugotovimo, ali je diplopija monokularna ali binokularna. Pri binokularni diplopiji moramo biti še posebej pozorni na znake in simptome nevarnih stanj (»velikih 7«): stanje po poškodbi glave, obojestransko prizadetost telesa ali možganskih živcev, prizadetost več kot enega možganskega živca, znake in simptome giganto-

**Tabela 3:** Znaki in simptomi miastenije gravis

**Tabela 3:** Merila Ameriške revmatološke zveze za gigantocelični arteritis. Za postavitev klinične diagnoze so potrebna tri od petih meril.

starost nad 50 let spremenjeno mesto ali kakovost glavobola vidno spremenjena temporalna arterija ali odsotnost pulza temporalne arterije	pospešena hitrost sedimentacije eritrocitov nad 50 mm/h histološka potrditev biopsije temporalne arterije
--	--

celičnega arteritisa ali miastenije gravis ter proptozo oziroma dislokacijo zrkla. Nevarna stanja običajno zahtevajo hitro nevrološko ali revmatološko obravnavo. Pri monokularni diplopiji se osredinimo na očesne vzroke, ki potrebujejo oftalmološki pregled.

Po izključitvi nevarnih stanj je pristop k bolniku z diplopijo individualiziran. Pomembno je upoštevati spremljajoče bolezni. Pri vseh bolnikih je torej potrebna natančno in zgodnje diagnosticiranje ter rehabilitacija.

## Literatura

1. Karmel M. Deciphering Diplopia. EyeNet Magazine [internet]. 2009 [citirano 2012 Mar 10]; 31–4. Dosegljivo na: <http://www.aao.org/publications/eyenet/200911/loader.cfm?url=/commonspot/security/getfile.cfm&PageID=117256>
2. Pelak VK. Evaluation of diplopia: an anatomic and systemic approach. Hosp Physician. 2004; 40 (3): 16–25.
3. Finlay A. The differential diagnosis of diplopia [internet]. Optometry Today. 2006 Oct 6 [citirano 2012 Feb 15]; 31–40. Dosegljivo na: [http://www.optometry.co.uk/uploads/articles/2c8b0cc4c7b2636385085b3991c9f03e\\_finlay20001006.pdf](http://www.optometry.co.uk/uploads/articles/2c8b0cc4c7b2636385085b3991c9f03e_finlay20001006.pdf)
4. Lang KG. Ophthalmology: A Pocket Textbook Atlas. Stuttgart: Thieme; 2007.
5. Fakin A, Kerni V, Hawlina M. Prizadetost vida pri temporalnem arterititu. Zdrav vestn. 2012; Suppl 81: 140–50.
6. Root T. OphthoBook [internet]. Port Orange (FL): Tomoka Eye Association; 2009. Chapter 6, Neuro-ophthalmology; [citirano 2012 Feb 15]; [12 p]. Dosegljivo na: <http://www.opthobook.com/chapters/neuroophthalmology>
7. Hunder GG. Clinical manifestations of giant cell (temporal arteritis) [internet]. Alphen aan den Rijn (Nizozemska): Uptodate; c2013 [citirano 2012 Mar 10]; [13 p]. Dosegljivo na: [www.uptodate.com](http://www.uptodate.com)
8. Kedar S, Biousse V, Newman NJ. Approach to the patient with anisocoria [internet]. Alphen aan den Rijn (Nizozemska): Uptodate; c2013 [citirano 2012 Apr 2]; [7 p]. Dosegljivo na: [www.uptodate.com](http://www.uptodate.com)
9. Tan AK, Faridah HA. The two-minute approach to monocular diplopia. Malaysian Family Physician. 2010; 5: 115–8.
10. Bienfang BC. Overview of diplopia [internet]. Alphen aan den Rijn (Nizozemska): Uptodate; c2013 [citirano 2012 Mar 10]; [11 p]. Dosegljivo na: [www.uptodate.com](http://www.uptodate.com)
11. Pelak SV. Ocular myasthenia gravis [internet]. Alphen aan den Rijn (Nizozemska): Uptodate; c2013 [citirano 2012 Mar 10]; [12]. Dosegljivo na: [www.uptodate.com](http://www.uptodate.com)
12. Brazis PW. Isolated Palsies of Cranial Nerves III, IV and VI. Semin Neurol. 2009; 29: 14–28.
13. Skuta GL, Cantor LB, Weiss JS. The patient with diplopia. San Francisco: American Academy of Ophthalmology; 2009. p 224–6.
14. Mercks Manual. Diplopa [internet]. Whitehouse station (NJ): Merck Sharp & Dohme Corp; c2010–2013 [citirano 2012 Feb 15]; Dosegljivo na: [http://www.merckmanuals.com/professional/eye\\_disorders/symptoms\\_of\\_opthalmologic\\_disorders/diplopia.html](http://www.merckmanuals.com/professional/eye_disorders/symptoms_of_opthalmologic_disorders/diplopia.html)
15. Lee AG. Third cranial nerve (oculomotor nerve) palsy in adults [internet]. Alphen aan den Rijn (Nizozemska): Uptodate; c2013 [citirano 2012 Feb 15]; [11 p]. Dosegljivo na: [www.uptodate.com](http://www.uptodate.com)
16. Comer RM, Dawson E, Plant G, et al. Causes and outcomes for patients presenting with diplopia to an eye casualty department. Eye (Lond). 2007; 21 (3): 413–8.
17. Morris RJ. Double vision as a presenting symptom in an ophthalmic casualty department. Eye (Lond). 1991; 5 (Pt 1): 124–9.
18. Schiefer U, Wilhelm H, Hart W. Clinical Neuro-Ophthalmology: A Practical Guide. Berlin Heidelberg: Springer; 2007.