

Uspešnost histeroskopske sterilizacije s sistemom Essure in zadovoljstvo žensk s posegom

Efficacy and patient satisfaction with Essure hysteroscopic sterilization

Maja Rosič,¹ Branka Žegura,² Sabina Vadnjal Đonlagić³

¹ Ginekološko – porodni oddelek, Splošna bolnišnica dr. Jožeta Potrča Ptuj, Potrčeva cesta 23, 2250 Ptuj, Slovenija

² Klinika za ginekologijo in perinatologijo, Oddelek za splošno ginekologijo in ginekološko urologijo, UKC Maribor, Ljubljanska ulica 5, 2000 Maribor, Slovenija

³ Radiološki oddelek, UKC Maribor, Ljubljanska ulica 5, 2000 Maribor, Slovenija

Korespondenca/ Correspondence:

Maja Rosič
m: maja.rosic@gmail.com

Ključne besede:

essure; histeroskopska sterilizacija; transvaginalni ultrazvok; HyFoSy; uspešnost

Key words:

essure; hysteroscopic sterilization; transvaginal ultrasound; HyFoSy; efficacy

Citirajte kot/Cite as:

Zdrav Vestn 2015;
84: 203–8

Prispelo: 2. apr. 2014,
Sprejeto: 6. okt. 2014

Izvilleček

Izhodišča: Histeroskopska sterilizacija s sistemom Essure predstavlja trajno obliko kontracepcije. Tri mesece po posegu je potrebno napraviti slikovno preiskavo za določitev prehodnosti jajcevodov ali položaja mikrosadkov. V tem obdobju mikrosadek sproži rast vezivnega tkiva, ki zapre svetlino jajcevoda. V UKC Maribor, kjer histeroskopsko sterilizacijo s sistemom Essure izvajamo od leta 2007, smo do junija 2013 opravili 169 posegov. Z raziskavo smo želeli oceniti uspešnost in zaplete posega ter zadovoljstvo žensk s posegom.

Metode: V prospektivno raziskavo smo vključili 38 zaporednih žensk, napotenih na poseg med avgustom 2012 in marcem 2013. Vse posege smo izvedli ambulantno, in sicer jih je opravil en sam, izkušen histeroskopist. Tri mesece po posegu smo napravili transvaginalni 2D-ultrazvočni pregled za določitev položaja mikrosadkov. V 1 od 6 primerov nejasnega položaja mikrosadkov smo napravili histerosalpingografijo (HSG), v preostalih 5 primerih pa smo v isti seji napravili kontrastno histerosalpingosonografijo s peno (*angl.* Hysterosalpingo Foam Sonography, HyFoSy).

Rezultati: V raziskavo smo vključili 38 žensk s 75 jajcevodov. Mikrosadke smo uspešno vstavili v 73 jajcevodov pri 37 ženskah (97,3 %). S transvaginalnim ultrazvočnim pregledom smo potrdili ustrezno lego mikrosadkov v 67 jajcevodih (67/73, 91,8 %). V vseh 6 primerih nejasnega položaja mikrosadkov smo potrdili zaporo jajcevodov. Ocena zadovoljstva na lestvici od 0 do 10 je znašala 9,92.

Zaključki: Essure je metoda trajne kontracepcije, katere uspešnost in zadovoljstvo žensk sta zelo visoki, ima nizko stopnjo zapletov in jo ženske dobro prenašajo. V primeru nejasnega položaja mikrosadkov pri transvaginalnem ultrazvočnem pregledu bi HyFoSy lahko predstavljala alternativo standardnemu HSG.

Abstract

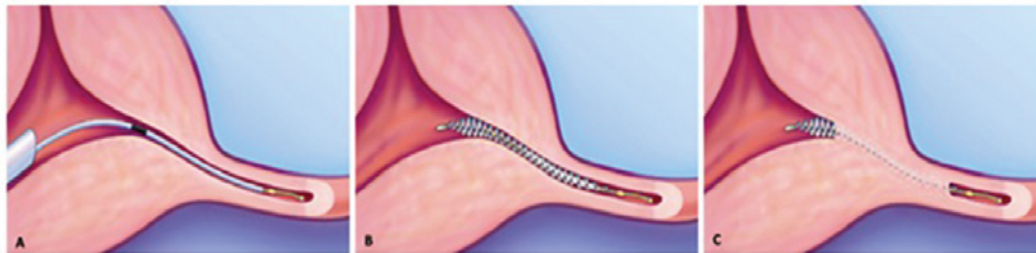Background: Essure is a permanent transcervical sterilization procedure. Three months after the procedure, a confirmation test is performed to evaluate tubal occlusion or microinsert location. During this period, the tubal lumen is occluded by benign tissue ingrowth stimulated by the microinsert. Since 2007, 169 procedures have been performed at the University Medical Centre Maribor. The purpose of our study was to evaluate the efficacy, satisfaction, and complications of the procedure.

Methods: Thirty-eight consecutive patients were included in the prospective study. All the procedures were performed between August 2012 and March 2013 by the same experienced hysteroscopist in an outpatient setting. Transvaginal 2D ultrasound was performed 3 months after the procedure to assess the position of microinserts. Hysterosalpingo foam sonography (HyFoSy) was performed in 5 cases and hysterosalpingography (HSG) was performed once in a total of 6 cases with indeterminate position of microinserts.

Results: Thirty-eight patients with 75 Fallopian tubes were included. Essure microinsert was successfully placed in 73 of 75 Fallopian tubes in 37 patients (97,3 %). Transvaginal ultrasound demonstrated a correct placement of 67 microinserts (67/73, 91,8 %). Tubal occlusion was confirmed in all 6 cases with indeterminate position of microinserts. The overall patient satisfactory rate was 9,92 on a scale from 0 to 10.

Conclusion: Essure is a method for permanent female contraception that has a very high rate of success and patient satisfaction, a low rate of complications and is well tolerated. In cases of indeterminate position of microinserts on transvaginal ultrasound, HyFoSy could be an alternative to HSG.

Slika 1: Histeroskopska sterilizacija s sistemom Essure: vstavitvi mikrosadka v jajcevod (a) sledi sprostitvev mikrosadka (b) ter rast vezivnega tkiva, ki obda mikrosadek in povzroči zaporo jajcevoda (c).⁵



Uvod

Histeroskopska sterilizacija s sistemom Essure (Conceptus Inc., Mountain View, ZDA) je novejša oblika sterilizacije,¹ ki se v Evropi uporablja od leta 2001.² Predstavlja trajno obliko kontracepcije za ženske.³ V UKC Maribor, kjer histeroskopsko sterilizacijo s sistemom Essure izvajamo od leta 2007, smo do junija 2013 opravili 169 posegov.

Mikrosadek Essure sestavljata zunanja spirala iz niklja in titanija ter notranja spirala iz nerjavečega jekla, znotraj katere se nahajajo vlakna polietilen tereftalata.^{3,4} Mikrosadek se s pomočjo sistema Essure histeroskopsko vstavi v proksimalni del vsakega jajcevoda (Slika 1a).⁵ Ob vstavitvi je mikrosadek v stisnjem položaju, ob sprostitvi v jajcevod pa se razširi in zasidra v steno jajcevoda (Slika 1b). Na ustreznem mestu v jajcevodu se nahaja takrat, ko iz tubarnega ostija v maternično votlino izhaja 3–8 vijug spirale mikrosadka.^{5–7} Po zasidranju vlakna polietilen tereftalata sprožijo rast vezivnega tkiva, ki v obdobju 12 tednov obda mikrosadek, ga dodatno zasidra v svetlino jajcevoda in povzroči zaporo jajcevoda (Slika 1c).⁸ Dvanajst tednov po posegu je pri ženski potrebno opraviti slikovno preiskavo.⁹ V Evropi se kot preiskava prve izbire izvaja transvaginalni 2D ultrazvočni (UZ) pregled, s katerim se opredeli ustreznost lege mikrosadka.¹⁰ V primeru nejasne ali neustrezne lege mikrosadka na UZ-pregledu ali enega samega jajcevoda se opravi še histerosalpingografija (HSG), s katero se določa prehodnost jajcevodov, s čimer se opredeli uspešnost sterilizacije. Do potrditve uspešnosti posega uporablja ženska drugo zanesljivo metodo kontracepcije,⁶ ker v tem obdobju ni zaščitena pred neželeno nosečnostjo.

Metode

V prospektivni raziskavi smo analizirali uspešnost histeroskopske sterilizacije s sistemom Essure, zaplete med posegom in zadovoljstvo žensk s posegom pri 38 zaporednih osebah, napotenih na poseg na Klinični oddelek za splošno ginekologijo in ginekološko urologijo UKC Maribor med avgustom 2012 in marcem 2013. Sterilizacijo smo opravili ambulantno, brez splošne ali lokalne anestezije, v proliferativni fazi menstruacijskega ciklusa. Eno uro pred posegom so ženske prejele 5 mg diazepama (Apaurin, Krka, Slovenija) peroralno in 100 mg ketoprofena (Ketonal, Lek, Slovenija) rektalno. Mikrosadek smo vstavili v proksimalni del vsakega jajcevoda s pomočjo sistema Essure z uporabo standardnega histeroskopa. Vse posege je opravil en sam histeroskopist z večletnimi izkušnjami.

Ženske so po posegu prejele navodila glede dodatne kontracepcije, ki so jo uporabljale vse do slikovne preiskave, ki smo jo izvedli 3 mesece po posegu. Ženske, ki so že pred posegom uporabljale hormonsko kontracepcijo, so z njo nadaljevale tudi po posegu. Ženske, ki pred posegom niso uporabljale hormonske kontracepcije, so od dneva posega dalje prejemale progestogenski oralni kontraceptiv dezogestrel (Cerazette, MSD, ZDA) v odmerku 75 µg dnevno.

Tri mesece po posegu smo pri vseh ženskah opravili slikovno preiskavo, in sicer transvaginalni 2D-UZ pregled, s katerim smo ocenjevali ustreznost lege mikrosadkov v jajcevodih. Legu mikrosadkov smo opredelili kot ustrezno, nejasno ali neustrezno. V primerih nejasne lege mikrosadkov ter pri ženski z enim samim jajcevodom smo opravili še dodatno slikovno preiskavo, bodisi HSG bodisi kontrastno histerosalpingosonografijo s peno (*angl.* Hysterosalpingo Foam Sonography, HyFoSy), s čimer smo

ocenjevali prehodnost jajcevodov za kontrastno sredstvo.

Podatke smo obdelali z računalniškim programom IBM SPSS Statistics 20.0. Za statistično analizo smo uporabili Mann-Whitneyev U-test. Razliko smo ocenili za značilno pri $p < 0,05$.

Rezultati

V raziskavo smo vključili 38 žensk s skupaj 75 jajcevodi. Povprečna starost je bila 41,1 let (35–47 let). Povprečno so rodile 1,9 krat (1–3 krat). Kot zaščito pred neželeno nosečnostjo je pred posegom 13 žensk (34,2 %) uporabljalo oralno hormonsko kontracepcijo, 8 (21,1 %) kondom, 6 (15,8 %) maternični vložek, 1 (2,6 %) hormonski kontracepcijski obliž, 1 (2,6 %) kombinacijo materničnega vložka in kondoma, 9 žensk (23,7 %) pa kontracepcije ni uporabljalo.

Mikrovsadke smo uspešno vstavili v 73 jajcevodov pri 37 ženskah (97,3 %). Pri 36 ženskah smo opravili poseg obojestransko, pri eni, pri kateri je bila v preteklosti opravljena enostranska salpingektomija, pa enostransko. Pri eni ženski (2,6 %) nismo izvedli sterilizacije zaradi stenoze cervikalnega kanala, katere razrešitev je bila tako boleča, da smo poseg prekinili. Povprečno število vijug mikrovsadka, ki so iz tubarnega ostija izhajale v maternično votlino, je bilo 3,2 (1–7). Mediana bolečine med posegom je na vizualno analogni lestvici (*angl.* visual analogue scale, VAS) znašala 3,0.

Histeroskopist je ocenil težavnost izvedbe posega kot lahko pri 60,5 %, srednje težko pri 31,6 % in težko pri 7,9 % žensk. Vzrok za srednje težek in težek poseg je bil v 4 primerih enostranski spazem jajcevoda (26,7 %), v

4 primerih nepravilnost maternične votline (26,7 %), v 2 primerih težaven prikaz tubarnega ostija (13,3 %), v 2 primerih stenoza cervikalnega kanala (13,3 %), v 1 primeru retrofleksija uterusa (6,7 %), v 1 primeru kombinacija težavnega prikaza tubarnega ostija in spazma jajcevoda (6,7 %) ter v 1 primeru kombinacija težavnega prikaza tubarnega ostija, spazma jajcevoda in nepravilnosti maternične votline (6,7 %).

Ob posegu so imele 4 ženske (10,8 %) v maternični votlini vstavljen maternični vložek (*angl.* intrauterine device, IUD). Pri 3 ženskah (75 %) smo sterilizacijo uspešno izvedli brez odstranitve IUD. Pri 7 (18,9 %) smo ob sterilizaciji napravili še dodaten histeroskopski poseg, in sicer pri 3 histeroskopsko ablacijo endometrijskega polipa, pri 2 histeroskopsko ablacijo submukoznega mioma, pri 1 histeroskopsko ablacijo endometrijskega polipa in submukoznega mioma, pri 1 pa histeroskopsko odstranitev IUD. Mediana bolečine, ocenjene na VAS lestvici, je pri bolnicah z opravljenim dodatnim posegom znašala 4,0, pri bolnicah brez dodatnega posega pa 2,3. Razlika v bolečini med obema skupinama ni bila statistično značilna ($p = 0,06$).

Pri 37 ženskah (97,4 %) med izvajanjem posega nismo zabeležili zapletov. Zaplet se je pojavil le pri 1 že omenjeni osebi (2,6 %), pri kateri smo zaradi nevzdržne bolečine pri razreševanju stenoze cervikalnega kanala poseg še pred začetkom sterilizacije prekinili. Zapletov, kot so perforacija jajcevoda ali maternične votline, vrtoglavica ali vazovagalna sinkopa, nismo zabeležili (Tabela 1).

Po posegu je 23 žensk (62,2 %) navajalo manjše težave prehodnega značaja, in sicer jih je 11 (29,7 %) navajalo prisotnost krva-

Tabela 1: Zapleti histeroskopske sterilizacije s sistemom Essure (n = 38).

Zaplet	Število žensk (%)
Brez zapleta	37 (97,4)
Nevzdržna bolečina	1 (2,6)
Vrtoglavica	0 (0)
Vazovagalna sinkopa	0 (0)
Perforacija jajcevoda	0 (0)
Perforacija maternice	0 (0)

vitve ali izcedka iz nožnice, 6 (16,2 %) krče v trebuhu, 2 (5,4 %) bolečine v medenici, 2 (5,4 %) krče v trebuhu in krvavitev iz nožnice, 1 (2,7 %) boleče menstruacije in krvavitev iz nožnice ter 1 (2,7 %) bolečine v medenici in boleče menstruacije. Slabega počutja, bolečin v hrbtu, siljenja na bruhanje, vrtooglavice ter vnetja rodil nismo zabeležili. Pri spremljanju žensk do aprila 2014 nismo zabeležili nosečnosti.

Večina žensk se je vrnila k opravljanju vsakodnevnih dejavnosti na dan posega ali prvi dan po posegu (33/37, 89,2 %), le 4 (10,8 %) pa 2 ali več dni po posegu (Tabela 2). Protibolečinske terapije po posegu ni potrebovalo 30 žensk (81,1 %), preostalih 7 (18,9 %) pa samo na dan posega.

Tri mesece po posegu smo pri vseh ženskah napravili transvaginalni 2D-UZ pregled, s katerim smo ugotavljali ustreznost lege mikrosadkov. V 67 jajcevodih smo potrdili ustrezno lego mikrosadkov (67/73, 91,8 %). Pri 6 ženskah (6/73, 8,2 %) je bila lega enega mikrosadka pri UZ pregledu nejasna. Nepravilno ležečega mikrosadka nismo zabeležili. Povprečno število vijug spirale mikrosadka v maternični votlini je bilo pri nejasni legi mikrosadka 2,3, pri ustrezni legi mikrosadka pa 3,3. Razlika v številu vijug med skupinama je bila statistično značilna ($p = 0,016$). Pri osebi z enim jajcevodom smo s HSG potrdili neprehođen jajcevod. V 1 primeru nejasne lege mikrosadka smo opravili HSG, ki je pokazala obojestransko neprehođenost jajcevodov za kontrastno sredstvo. V 5 primerih nejasnega položaja mikrosadkov smo v isti seji opravili HyFoSy, s katero smo pri vseh potrdili obojestransko neprehođenost jajcevodov. Tako smo v vseh 6 primerih nejasnega polo-

žaja mikrosadka potrdili uspešnost posega (Slika 2). Pri izvedbi HSG in HyFoSy nismo zabeležili zapletov. Vseh 37 žensk (100 %), pri katerih smo uspešno izvedli sterilizacijo, se lahko zanese nanjo kot na metodo trajnega preprečevanja zanositve.

Svoje zadovoljstvo s posegom na lestvici od 0 do 10 je 34 žensk (91,9 %) ocenilo z oceno 10, preostale 3 (8,1 %) pa z oceno 9. Povprečna ocena zadovoljstva žensk s posegom je znašala 9,92. Vse (100 %) bi poseg priporočile drugim ženskam.

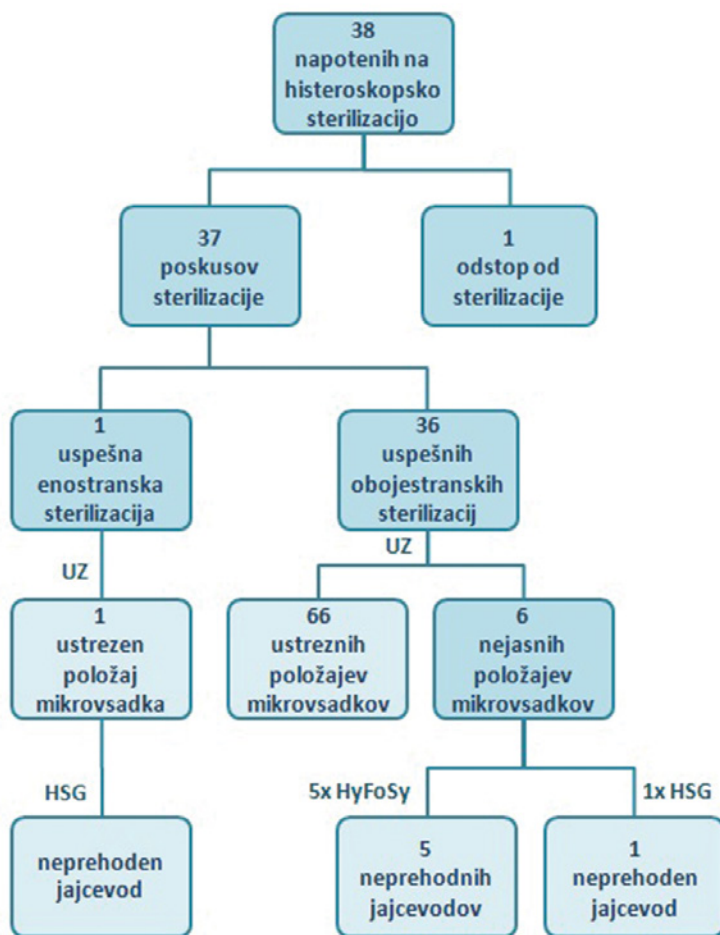
Razpravljanje

V raziskavi smo želeli oceniti uspešnost histeroskopske sterilizacije s sistemom Essure ter zadovoljstvo žensk s posegom. Ker se histeroskopska sterilizacija s sistemom Essure izvaja šele nekaj let, je podobnih raziskav v literaturi malo.

V raziskavi smo mikrosadke uspešno vstavili v 73 od 75 jajcevodov pri 37 od 38 žensk. Uspešnost posega je tako znašala 97,3 %, kar je primerljivo z navedbami v literaturi.¹¹⁻¹³ Ob neuspelem prvem poskusu sterilizacije drugi avtorji navajajo uspešno izvedbo sterilizacije v ponovnem poskusu pri 2,1 % žensk.¹¹ Mi pa se za ta pristop zaradi slabega prenašanja bolečine nismo odločili in smo svetovali drugo obliko kontracepcije. Štiri ženske so imele ob posegu v maternični votlini prisoten IUD. Pri treh (75 %) smo poseg uspešno izvedli brez odstranitve IUD. Delež uspešno opravljenih posegov je bil v primerjavi z drugimi avtorji, ki navajajo tudi 92-odstotno uspešnost,⁵ nižji, kar je verjetno posledica majhnega vzorca. V primerih, ko je pri histeroskopski sterilizaciji ugotovljena nepravilnost materničnega vra-

Tabela 2: Vrnitev k opravljanju vsakodnevnih dejavnosti po histeroskopski sterilizaciji s sistemom Essure (n = 37).

Vrnitev k vsakodnevnim dejavnostim	Število žensk (%)
Na dan posega	14 (37,8)
1 dan po posegu	19 (51,4)
2 dni po posegu	2 (5,4)
3 dni po posegu	1 (2,7)
4 ali več dni po posegu	1 (2,7)



Slika 2: Shematski prikaz potrditve uspešnosti histeroskopske sterilizacije s sistemom Essure. UZ – ultrazvok, HSG – histerosalpingografija, HyFoSy – histerosalpingosonografija s peno.

tu ali maternične votline, je v isti seji možno opraviti tudi dodatni poseg, ki smo ga v naši raziskavi izvedli pri 18,9 %. Razlika v stopnji bolečine pri skupini žensk z dodatnim posegom in skupini brez dodatnega posega ni bila statistično značilna, vendar je ob tem potrebno upoštevati dejstvo, da smo dodatni poseg opravili pri majhnem številu ter da je ocenjevanje stopnje bolečine po VAS lestvici izrazito subjektivna metoda ocenjevanja bolečine.

Odzivnost na slikovno preiskavo 3 mesece po posegu je bila 100 %, saj jo je opravilo vseh 37 žensk po uspešno izvedenem posegu. V literaturi navajajo precej slabši odziv, katerega razpon znaša 12–85 %.^{5,13} Zaradi opisane slabe odzivnosti je že pri samem posegu potrebno natančno razložiti pomen slikovne preiskave ter pojasniti pomen uporabe zanesljive dodatne kontracepcije vse do izvedbe slikovne preiskave. Pri vseh ženskah smo napravili transvaginalno 2D-UZ preiskavo, s katero smo v 91,8 % jajcevodov

potrdili ustrezno lego mikrosadkov. Pri 6 ženskah je bila lega enega mikrosadka nejasna (8,2 %), medtem ko nepravilno ležečega mikrosadka nismo zabeležili. V vseh 6 primerih nejasne lege mikrosadka smo napravili dodatno slikovno preiskavo za ugotavljanje prehodnosti jajcevodov. Pri 1 osebi smo napravili HSG, ki je po trenutnih smernicah preiskava prve izbire pri nejasni legi mikrosadka, v ZDA pa predstavlja celo zlati standard za vse ženske po histeroskopski sterilizaciji s sistemom Essure.⁵ Pri preostalih 5 ženskah smo napravili HyFoSy, ki je nova kontrastna UZ-preiskava, pri kateri se kot ultrazvočno kontrastno sredstvo uporablja pena iz mešanice hidroksietilceluloze, glicerola in fiziološke raztopine.¹⁴ S transvaginalnim UZ-pregledom se po vbrizganju pene v maternično votlino ocenjuje prehod pene skozi jajcevod in se s tem opredeli prehodnost jajcevodov. Preiskava ima številne prednosti pred HSG, saj jo lahko opravi en sam zdravnik ob isti obravnavi in v istem prostoru kot transvaginalni UZ-pregled, je cenejša, ob tem pa ženske niso izpostavljene rentgenskemu sevanju. Izidi študij kažejo, da je HyFoSy uspešna preiskava za ugotavljanje prehodnosti jajcevodov in bo v prihodnje zaradi svoje neinvazivnosti morda nadomestila HSG. V raziskavi smo v vseh 6 primerih nejasne lege mikrosadka potrdili neprehodnost jajcevodov in s tem uspešnost posega. Vseh 37 žensk (100 %), pri katerih smo uspešno izvedli sterilizacijo, se lahko zanese nanjo kot na metodo trajnega preprečevanja zanositve. To je večji delež v primerjavi z navedbami v literaturi, kjer opisujejo uspešnost sterilizacije kot trajne oblike kontracepcije v do 96,8 %.¹⁵ Večji delež v naši raziskavi je najverjetneje posledica dejstva, da smo obravnavali majhno število žensk ter nismo zabeležili večjih zapletov.

Obravnavane ženske so poseg zelo dobro prenesle. Po posegu jih 81,1 % ni potrebovalo protibolečinskega zdravljenja, preostale pa so tablete proti bolečinam jemale samo na dan posega. K opravljanju vsakodnevnih dejavnosti se jih je 89,2 % vrnilo v prvem dnevu po posegu. S posegom so bile zelo zadovoljne, kar je primerljivo z navedbami v literaturi, kjer znaša delež zelo zadovoljnih 96 %.^{11,12} Povprečna ocena zadovoljstva

s posegom pri nas je na lestvici od 0 do 10 znašala 9,92. Vse bi poseg priporočile drugim ženskam, kar je dodaten kazalec njihovega zadovoljstva s posegom.

Nosečnost je zelo redek zaplet histeroskopske sterilizacije s sistemom Essure. Po najnovjših podatkih 5-letnega spremljanja znaša Pearlov indeks 0,05.¹⁶ Kontracepcijska učinkovitost posega je tako višja kot pri metodahčasne kontracepcije kot tudi pri drugih oblikah sterilizacije. Najpogostejši razlogi za nosečnost po histeroskopski sterilizaciji s sistemom Essure vključujejo neprepoznano zgodnjo nosečnost pred posegom, nepravilen položaj mikrosadka s perforacijo jajcevoda ali maternice, neupoštevanje navodil o zanesljivi drugi metodi kontracepcije do slikovne preiskave 3 mesece po posegu ter nepravilno odčitano izvid slikovne preiskave.^{5,17} Pri ženskah, ki so nadaljevale nosečnost, ni bilo opisanih porodniških zapletov.^{17,18} V naši raziskavi pri spremljanju do aprila 2014 nismo zabeležili nosečnosti.

Zaključki

Histeroskopska sterilizacija s sistemom Essure je metoda trajne kontracepcije, ki jo ženske dobro prenašajo, njena uspešnost in zadovoljstvo pri ženskah sta zelo visoki in ima nizko stopnjo zapletov. Tri mesece po posegu je potrebno napraviti slikovno preiskavo, s katero ugotavljamo ustreznost lege mikrosadkov. Do takrat mora ženska uporabljati drugo zanesljivo metodo kontracepcije, ker v tem obdobju ni zaščitena pred neželeno nosečnostjo. V primeru nejasnega ali neustreznega položaja mikrosadkov pri transvaginalnem ultrazvočnem pregledu napravimo kontrastno slikovno preiskavo, s katero ugotavljamo prehodnost jajcevodov. V prihodnosti bodo potrebne raziskave, ki bodo opredelile vlogo HyFoSy pri spremljanju pacientk po histeroskopski sterilizaciji s sistemom Essure. Morda bo v prihodnje HyFoSy predstavljala alternativo za HSG.

Literatura

- Ogburn T, Espey E. Transcervical sterilization: past, present, and future. *Obstet Gynecol Clin North Am* 2007; 34: 57–72.
- Smith RD. Contemporary hysteroscopic methods for female sterilization. *Int J Gynaecol Obstet* 2010; 108: 79–84.
- Abbott J. Transcervical sterilization. *Curr Opin Obstet Gynecol* 2007; 19: 325–30.
- Abbott J. Transcervical sterilization. *Best Pract Res Clin Obstet Gynaecol* 2005; 19: 743–56.
- Greenberg J. Hysteroscopic sterilization. *UpToDate*. Dosegljivo 20. 6. 2012 s spletne strani: <http://www.uptodate.com/contents/hysteroscopic-sterilization>.
- Hurskainen R, Hovi SL, Gissler M, Grahn R, Kukkonen-Harjula K, Nord-Saari M et al. Hysteroscopic tubal sterilization: a systematic review of the Essure system. *Fertil Steril* 2010; 94: 16–9.
- Legendre G, Levailant JM, Faivre E, Deffieux X, Gervaise A, Fernandez H. 3D ultrasound to assess the position of tubal sterilization microinserts. *Hum Reprod* 2011; 26: 2683–9.
- Theroux R. The hysteroscopic approach to sterilization. *J Obstet Gynecol Neonatal Nurs* 2008; 37: 356–60.
- Thiel JA, Carson GD. Cost-effectiveness analysis comparing the Essure tubal sterilization procedure and laparoscopic tubal sterilization. *J Obstet Gynaecol Can* 2008; 30: 581–5.
- Gerritse MB, Veersema S, Timmermans A, Brölmann HA. Incorrect position of Essure microinserts 3 months after successful bilateral placement. *Fertil Steril* 2009; 91: 930.e1–5.
- Miño M, Arjona J, Cerdón J, Pelegrin B, Povedano B, Chacon E. Success rate and patient satisfaction with the Essure™ sterilization in an outpatient setting: a prospective study of 857 women. *BJOG* 2007; 114: 763–6.
- Arjona JE, Miño M, Javier Cerdón J, Povedano B, Pelegrin B, Castelo-Branco C. Satisfaction and tolerance with office hysteroscopic tubal sterilization. *Fertil Steril* 2008; 90: 1182–6.
- Connor VF. Clinical experience with contrast infusion sonography as an Essure confirmation test. *J Ultrasound Med* 2011; 30: 803–8.
- Emanuel MH, van Vliet M, Weber M, Exalto N. First experiences with hysterosalpingo-foam sonography (HyFoSy) for office tubal patency testing. *Hum Reprod* 2012; 27: 114–7.
- Basinski CM. A review of clinical data for currently approved hysteroscopic sterilization procedures. *Rev Obstet Gynecol* 2010; 3: 101–10.
- Ríos-Castillo JE, Velasco E, Arjona-Berral JE, Monserrat Jordán JA, Povedano-Cañizares B, Castelo-Branco C. Efficacy of Essure hysteroscopic sterilization—5 years follow up of 1200 women. *Gynecol Endocrinol* 2013; 29: 580–2.
- Veersema S, Vlugels MP, Timmermans A, Brölmann HA. Follow-up of successful bilateral placement of Essure microinserts with ultrasound. *Fertil Steril* 2005; 84: 1733–6.
- Moses AW, Burgis JT, Bacon JL, Risinger J. Pregnancy after Essure placement: report of two cases. *Fertil Steril* 2008; 89: 724.e9–11.