

## Rekonstrukcija obraza z epitezo, sidrano na vsadkih

Facial reconstruction with an implant-supported epithesis

Luka Prodnik,<sup>1</sup> Vojko Didanovič,<sup>1</sup> Nataša Ihan Hren,<sup>1</sup> Andreja Eberlinc,<sup>1</sup> Tomaž Maver,<sup>2</sup> Milan Kuhar,<sup>3</sup> Andrej Kansky<sup>1</sup>

<sup>1</sup> Klinični oddelek za maksilofacialno in oralno kirurgijo, Univerzitetni klinični center Ljubljana

<sup>2</sup> Center za ortotiko in protetiko, Univerzitetni rehabilitacijski inštitut Republike Slovenije – Soča

<sup>3</sup> Center za snemno protetiko, Stomatološka klinika, Univerzitetni klinični center Ljubljana

### Korespondenca/ Correspondence:

Luka Prodnik,  
e: luka.prodnik@gmail.com

### Ključne besede:

deformacije obraznih struktur; ekstraoralni titanijevi vsadki; epiteza; rekonstrukcija

### Key words:

facial deformities; extraoral titanium implants; epithesis; reconstruction

### Citirajte kot/Cite as:

Zdrav Vestn 2015;  
84: 403–8

### Izvleček

**Izhodišče:** V članku opisujemo rekonstrukcijo obraza z epitezami, sidranimi na titanijevih vsadkih. Podajamo naše klinične izkušnje z nadomeščanjem uhlja in orbitalnega predela.

**Materiali in metode:** V niz primerov smo vključili devet bolnikov, ki smo jim med letoma 2006 in 2013 v kost vstavili 28 ekstraoralnih titanijevih vsadkov. Šestim bolnikom smo vstavili titanijeve vsadke po dvosejnim protokolu, trem po enosejnem. Štirje bolniki so imeli prirojeno pomanjkanje uhlja, pet bolnikov smo rehabilitirali po onkoloških operacijah, trije od njih so bili obsevani po operaciji. Dva bolnika sta imela pred vstavitvijo vsadkov in po njej pripravo s hiperbarično oksigenacijo. Analizirali smo uspešnost kombiniranega kirurško-protetičnega zdravljenja.

**Rezultati:** Devetim bolnikom smo v obrazne kosti vstavili skupno 28 titanijevih vsadkov. Uspešno se je s kostjo zraslo (osteointegracija) 27 vsadkov, en kostni vsadek pa se ni integriral s kostjo in je izpadel (pri obsevani bolnici). Pri šestih bolnikih smo uspešno zaključili zdravljenje. Redno nosijo izdelano epitezo. V petih primerih smo nadomestili manjkajoči uhlj, v enem primeru oko in orbitalni predel. Pri treh bolnikih epiteze nismo mogli izdelati: pri enem zaradi tvorbe keloida nismo uspeli namestiti protetičnega ogrodja, dva sta zaradi napredovanja onkološke bolezni umrla.

**Zaključek:** Rekonstrukcija obraznih struktur z epitezami, sidranimi na titanijevih vsadkih, je

predvidljiva in uspešna. V določenih primerih je edina možnost za primerno estetsko in psihosocialno rehabilitacijo bolnika. Pogosta težava je pomanjkanje kostnega tkiva in spremenjena mehka tkiva neposredno ob vsadkih. Epiteze, sidrane na titanijeve vsadke, imajo zaradi boljše stabilnosti in izgleda prednost pred adhezivnimi epitezami.

### Abstract

**Background:** In this article, a facial reconstruction with implant-supported craniofacial epitheses and our clinical experience with the substitution of auricular and orbital region are described.

**Materials and methods:** In this case series, 9 patients with 28 endosseous implants performed in the period between 2006 and 2013 were included. Two-stage and one-stage procedures were opted for; the former in six patients, and the latter in three patients. There were four patients with congenital defects of facial structures, and five patients who had undergone ablative oncological surgery; three among them received postoperative radiotherapy. In two patients adjuvant therapy with hyperbaric oxygen was used before and after implantation. We analysed the success of combined surgical-prosthetic treatment.

**Results:** We placed 28 titanium implants in 9 patients. A successful osseointegration was observed in 27 implants; only one endosseous implant failed to integrate and fell out of the bone (in an irradiated patient). The final implant-supported epithesis was achieved in six patients.

Prispelo: 3. apr. 2014,  
Sprejeto: 20. avg. 2014

Among them there were five ear-substituting epitheses and one epithesis substituting the eye and periorbital region. The final epithesis could not be made in three patients; in one patient too much keloid formed to fix a prosthodontic bar to the implants, the other two patients died because of the progression of malignancy.

**Conclusion:** The surgical technique for rehabilitation using implant-supported facial epitheses is simple and reliable. In certain indications, it is the only proper option for aesthetic and socially acceptable rehabilitation. The major problem remains soft tissues surrounding the implants. Due to their stability and appearance, the implant-supported epitheses are superior to the adhesive-retained epitheses.

## Uvod

Kirurška rekonstrukcija obraznih struktur (uhelj, nos) je velik strokovni izziv in zahteva veliko izkušenj.

Tako kirurška kot protetična rehabilitacija imata omejitve, zato danes večino velikih primanjkljajev tkiva rešujemo s kombinacijo obeh metod. Za uspešno rehabilitacijo moramo najprej pripraviti ležišče za epitezo in zapreti nefiziološke povezave (npr. med ustno votlino in nosom, očesno votlino in obnosnimi votlinami). S tem dosežemo, da epiteza ne žuli in draži premikajočih se mehkih tkiv. Hkrati pa bolnikom omogočimo razumljivo govorjenje in hranjenje.

Glavna težava rehabilitacije z epitezo je njena pritrditve na podlago, saj tradicionalne metode z lepljenjem in vezavo na pripomočke (npr. očala) ne zagotavljajo stabilnosti, trajnosti in enostavnosti uporabe epiteze. Titanijevi vsadki zagotavljajo stabilno sidranje, kar izboljša delovanje epiteze. Rehabilitacija z epitezami, sidranimi na vsadke, zato je v določenih primerih predvidljivejša ali celo edina možnost.

Titanijeve vsadke zunaj ust so začeli uporabljati leta 1977 v povezavi z napravami za kostno prevajanje zvoka (*angl.* bone anchored hearing aid, BAHA).<sup>1</sup> Prve ušesne epiteze, sidrane na vsadkih, so začeli uporabljati na Švedskem leta 1979.<sup>2</sup>

Na KO za maksilofacialno in oralno kirurgijo UKCLJ imamo več kot 20 let izkušenj s kostnimi vsadki v ustni votlini.<sup>3</sup> Leta 2004 je Rebolj na Oddelku za otorinolaringologijo, cervikalno in maksilofacialno kirurgijo v UKC Maribor vstavil prve titanijeve vsadke za BAHA zunaj ust.<sup>4</sup> Leta 2006 smo bolnici brez uhljev na KO za maksilofacialno in oralno kirurgijo UKC LJ vstavili prve titani-

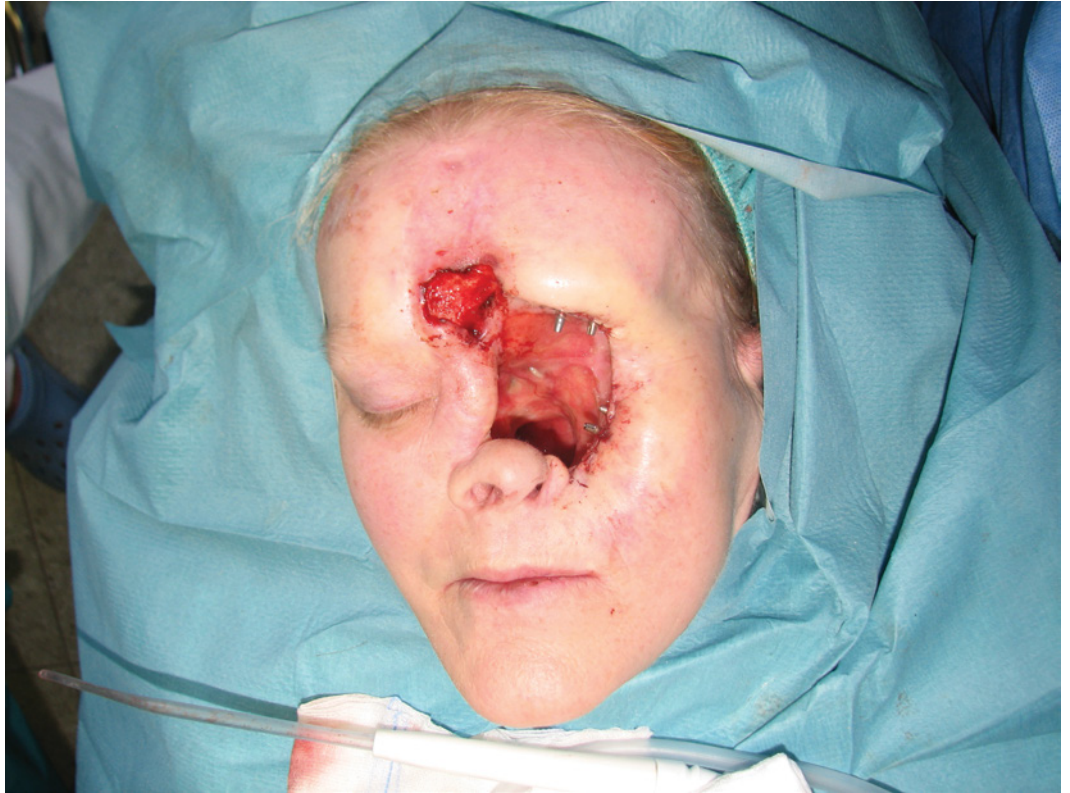jeve vsadke za sidranje ušesne epiteze zunaj ust.

Izdelava obraznih epitez se je na Stomatološki kliniki in Kliniki za maksilofacialno in oralno kirurgijo začela že v 60. letih prejšnjega stoletja.<sup>5</sup> Pri titanijevih vsadkih zunaj ust sodelujemo kirurgi, protetiki (doc. dr. Milan Kuhar, Center za snemno protetiko Stomatološke klinike) ter inženirji ortotike in protetike (Tomaž Maver, Univerzitetni rehabilitacijski inštitut Republike Slovenije Soča).

Princip osteointegracije titanijevih vsadkov je začel klinično uporabljati Per-Ingvar Brånemark v 70. letih prejšnjega stoletja,<sup>6</sup> Dolgoročna predvidljivost in uspeh implantološkega zdravljenja temeljita na dejstvu, da se med vitalno kostjo in titanovim oksidom na površini vsadka vzpostavi aktivna, remodelirajoča vez, ki zagotavlja biomehanično stabilnost vsadka in s tem celotne strukture, ki nosi epitezo.

Vstavev titanijevih vsadkov se lahko izvede po dvosejnem ali enosejnem protokolu. Pri enosejnem protokolu na vsadke že ob njihovi vstavitvi v kost privijačimo celitvene nastavke, ki omogočajo celjenje kože ob vsadku. Pri dvosejnem protokolu po vstavitvi titanijevih vsadkov v kost nanje namestimo zaporne vijake in jih za čas osteointegracije pokrijemo s kožo. V drugi fazi (po 3–6 mesecih) vsadke odpremo in zamenjamo zaporne vijake s celitvenimi nastavki. Pri bolnikih, ki pred tem niso bili obsevani in pri katerih je kortikalna kost debelejša od 3 mm, lahko vstavimo vsadke po enosejnem protokolu (takoj namestimo celitvene nastavke).

V zobotehničnem laboratoriju po protetičnem načrtu izdelajo konstrukcijo za



retenco epiteze, ki jo privijačimo na vsadke. Epitezo sidramo na nosilce z gredjo, s krogličnimi retinerji, polzili ali magneti. Odločitev o tem je odvisna od oblike in teže epiteze, razporeditve sil pri sidranju ter možnosti čiščenja. Epitezo izdelata inženir protetike in ortotike. V epitezo vgradi sidra, ki se pripenjajo na prej izdelano konstrukcijo, tako da jo bolnik lahko brez težav namešča in snema. Vzdrževanje ustrezne higiene je namreč osnovni predpogoj za dolgoročno uspešnost vsadkov.

## Materiali in metode

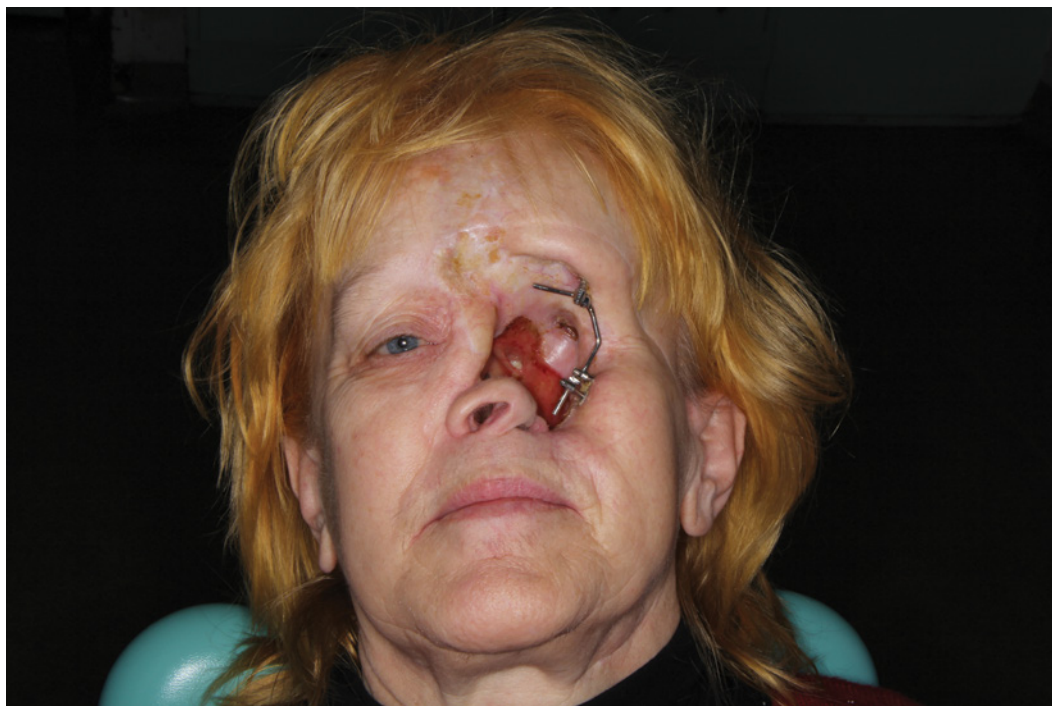V nizu primerov smo podatke o bolnikih in njihovih obravnavah pridobili iz ambulantnih in bolnišničnih zapisov ter iz podatkovne baze operacij, ki jo vodimo na KO za maksilofacialno in oralno kirurgijo UKC LJ.

Med letoma 2006 in 2013 smo z osteointegrirajočimi titanijevimi vsadki za sidranje epitez zunaj ust oskrbeli devet bolnikov. Štirim bolnikom smo nadomestili pomanjkanje uhlja zaradi prirojene motnje, od tega dvema moškima in dvema ženskama, katerih povprečna starost je bila 30,5 let (od 16 do 42 let). Po enosejnim protokolu

smo obravnavali eno bolnico, ostale tri pa po dvosejnim (povprečen čas med prvo in drugo sejo je znašal 5,7 meseca). Pet bolnikov smo obravnavali po operaciji malignih tumorjev, dve ženski in tri moške. Ena bolnica in en bolnik sta imela periorbitalno okvaro in bila brez zrkla, trem je manjkala uhlj z okolnimi strukturami. (Slika 1) Njihova povprečna starost je bila 62 let (od 54 do 71 let). Oba onkološka bolnika z odstranjenimi periorbitalnimi tkivi in en bolnik z odstranjenim uhljem so bili po operaciji obsevani. Bolnika s periorbitalnim primanjkljajem sta pred vstavitvijo vsadkov opravila pripravo s hiperbarično oksigenacijo (20 potopov po 90 min na 2,5 barih, po vstavitvi vsadkov pa še 10 potopov po 90 min na 2,5 barih). Dva onkološka bolnika sta imela vstavljene vsadke po enosejnim protokolu, trije po dvosejnim (povprečni časovni presledek med sejanja je bil 6,3 meseca).

Pred namestitvijo celitvenih nastavkov smo pri vseh bolnikih prilagodili kožni pokrov nad vsadki.

Vsi bolniki so opravili pred operacijo slikovno diagnostiko z računalniško tomografijo, s katero smo določili mesto postavitve vsadkov in njihovo dolžino. Po vstavitvi



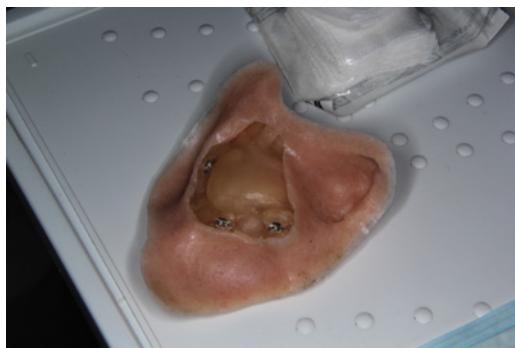
vsadkov so bolnici naredili nativno slikanje glave v dveh projekcijah, s čimer smo kontrolirali položaj vsadkov. Pred odtiskovanjem za epitezo smo preverili trdnost kostnih vsadkov.

V vseh primerih se je uporabil implantantni sistem Ankylos.

Ogrodje protetične nadgradnje so izdelali v Centru za snemno protetiko na Stomatološki kliniki v Ljubljani, samo epitezo, ki obdaja ogrodje, pa v Univerzitetnem rehabilitacijskem inštitutu Republike Slovenije Soča.

## Rezultati

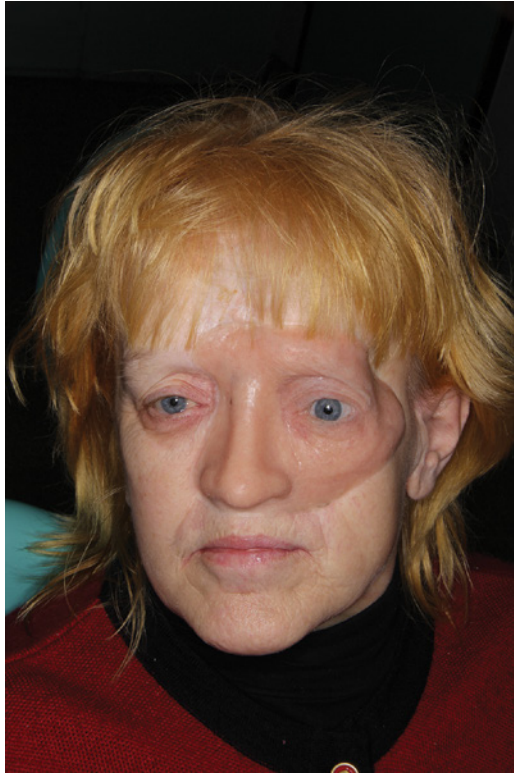Devetim bolnikom smo v obrazne kosti vstavili skupno 28 titanijevih vsadkov, 27 vsadkov se je uspešno zraslo s kostjo (osteointegracija), en kostni vsadek se ni integriral



in je izpadel (pri obsevanem bolniku). Pri šestih bolnikih smo rekonstrukcijo uspešno zaključili z izdelano epitezo, ki jo redno nosijo. V petih primerih smo nadomestili manjkajoči uhelj, v enem primeru smo nadomestili oko in orbitalni predel. Pri treh bolnikih epiteze nismo mogli izdelati. Pri enem bolniku zaradi tvorbe keloida nismo uspeli namestiti protetičnega ogrodja. Dva bolnika sta zaradi napredovanja onkološke bolezni umrla.

Pri štirih bolnikih s prirojeno odsotnostjo uhlja smo vstavili 12 vsadkov. Bolniki s prirojeno motnjo so bolj ugodni za zdravljenje, saj so mlajši, bolj zdravi in niso obsevani, pri njih so se vsi vsadki osteointegrirali. Po odprtju vsadkov (druga seja) je pri dveh bolnikih zaradi mobilnosti kožnega pokrova prišlo do blagega vnetja mehkih tkiv nad vsadki, ki smo ga pozdravili z lokalno nego. Trije bolniki s prirojeno motnjo (75 %) so dobili izdelano dokončno epitezo, sidrano preko gredi, ki jo uspešno nosijo. Pri enem bolniku zaradi ponavljajočih se vnetij mehkih tkiv in tvorbe keloida epiteze nismo mogli izdelati, čeprav ima štiri uspešno osteointegrirane vsadke.

Pet onkoloških bolnikov je skupno dobilo 16 vsadkov. Pri dveh bolnikih je bilo sedem vsadkov postavljenih v očesno področje za nadomestitev zrkla in okolnih tkiv, pri



treh bolnikih smo devet vsadkov vstavili v predel uhlja. Dokončno smo izdelali tri epiteze; eno orbitalno in dve ušesni. Orbitalna epiteza je z gredjo sidrana na treh vsadkih, ker je eden iz področja glabele izpadel. (Slika 2) Ušesna vsadka sta sidrana preko gredi; pri prvem na dveh in pri drugem bolniku na treh vsadkih. Dva onkološka bolnika s skupno šestimi osteointegriranimi vsadki sta med procesom izdelovanja epiteze zaradi napredovanja bolezni umrla. Štirje (25 %) vsadki pri dveh bolnikih so ostali na ravni prve faze. Pri eni bolnici smo zaradi poslabšanja onkološkega stanja odstranili celitvene nastavke in pokrili vsadke z mehкими tkivi, pri drugem bolniku sta za postavitev gredi, ki nosi ušesno epitezo, zadoščala dva vsadka v področju mastoida. Do vnetja mehkih tkiv nad vsadki je prišlo pri treh od petih bolnikov (60 %). Pri treh od petih bolnikov (60 %) smo morali z dodatnim posegom prilagoditi mehko tkivni pokrov. Izdelane epiteze imajo trije bolniki, ostala dva sta pred izgotovitvijo epiteze umrla.

## Razpravljanje

Epiteze, sidrane na titanijske vsadke, smo uporabili pri dveh različnih skupinah bolni-

kov. V prvi so mlajši bolniki s prirojeno odsotnostjo obrazne strukture; v naši skupini so bila to zunanja ušesa. V drugi skupini so bili onkološki bolniki po kirurški odstranitvi obraznih struktur. Glavna razlika med tema dvema skupinama je v kakovosti lokalnih tkiv, če so bila po operaciji obsevana. V tem primeru so hipocelularna, hipoksična in hipovaskularna, zato se njihova sposobnost celjenja močno zmanjša. Sposobnost celjenja se nekoliko poveča s pripravo s hiperbarično oksigenacijo.<sup>7-10</sup> Hiperbarična oksigenacija (HBO) je pomembna predvsem pri bolnikih z orbitalnimi okvarami in okvarami srednje obrazne tretjine, medtem ko je pri okvarah uhlja možna kirurška oskrba tudi brez priprave s HBO. Pri okvari uhlja vstavimo titanijske vsadke v mastoidni odrastek, kjer je prekrvlenost kostnine dobra, zato tudi pri obsevanih bolnikih ni bistvene razlike v primerjavi z neobsevanimi.<sup>11,12</sup> Najslabše se osteointegrirajo vsadki v frontalni kosti oz. njenem delu ob nosnem korenu – glabeli.<sup>13</sup> Uspešnost osteointegracije vsadkov je bila v prvi skupini 100 %, v skupini onkoloških bolnikov pa 93,7 %, kar je primerljivo z rezultati ostalih avtorjev.<sup>2,7,9,11,15</sup> Zrasel se ni en vsadek, in sicer pri onkološki bolnici v predelu glabele, ki je bila po operaciji obsevana (celokupna doza 65 Gy).

Po naših izkušnjah in po izkušnjah drugih avtorjev glavno težavo pri rehabilitaciji z vsadki predstavlja oblikovanje mehkih tkiv.<sup>7,12,13</sup> ki so v neposrednem stiku z vsadki. Srečujemo se z različno vrsto kože po debelini in kakovosti, zato se pogosto pojavljajo težave že po namestitvi celitvenih kopic. Koža mora biti čimbolj tanka, brez dlak in nepremakljiva od podlage – pokostnice, zato je pomembno, kako v času odpiranja vsadkov oblikujemo kožni pokrov. Pogosto je potrebno kožni pokrov urediti še z dodatnimi operacijami. Vnetne težave dodatno zmanjšamo s pravilno izbiro celitvenih kopic in dobro lokalno higieno.<sup>14</sup>

Titanijski vsadki, nameščeni zunaj ust, bistveno zmanjšajo težave s sidranjem epiteze. Poenostavi se vsakodnevno nameščanje in snemanje, zmanjša se stik med epitezo in kožo, zato je nošenje manj moteče in prehod med kožo in epitezo manj opazen. Ni draženja kože zaradi kemičnih adhezivov. (Slika

3) Življenjska doba teh epitez je praviloma daljša in naj bi v povprečju znašala nekje od 1,5 do 2 let.<sup>15</sup> S sodobnimi tehnikami izdelave in materiali je estetski rezultat protetične nadgradnje odličen. (Slika 4) Zadovoljstvo bolnikov z epitezami, sidranimi na vsadke, je večje kot pri bolnikih s klasičnimi epitezami.<sup>9</sup> Protetična konstrukcija zahteva redne kontrole, ker so možni pozni zapleti (periimplantitis, vnetje kože, odvijanje konstrukcije). Uporaba epiteze od bolnika vse življenje zahteva dnevno skrb za lokalna tkiva in epitezo.

Sidranje epiteze z vsadki je za bolnika dobro rešitev. Uporablja se lahko kot samostojna metoda za nadomeščanje manjkajočih tkiv zaradi aplazije ali po resekcijah, lah-

ko pa jo uporabljamo kot izboljšavo kirurške rekonstrukcije. Več zapletov lahko pričakujemo pri obsevanih bonikih zaradi slabše prekrvitve tkiv.

## Zaključek

Obrazne epiteze, sidrane na titanijeve vsadke, so se izkazale za dobro estetsko rešitev, ki se uporablja kot dopolnilo kirurškim rekonstrukcijam ali samostojna metoda za nadomeščanje manjkajočih delov obraza. Petim bolnikom smo uspešno nadomestili uhelj, dvema oko in periorbitalni predel. Od 29 vstavljenih vsadkov se jih je osteointegriralo 28. Bolnike smo uspešno estetsko in psihosocialno rehabilitirali.

## Literatura

1. Tjellström A, Håkansson B, Lindström J, Brånemark PI, Hallén O, et al. Analysis of the mechanical impedance of bone-anchored hearing aids. *Acta Otolaryngol.* 1980; 89(1-2): 85-92.
2. Tjellström A, Yontchev E, Lindström J, Brånemark PI. Five years' experience with bone-anchored auricular prostheses. *Otolaryngol Head Neck Surg.* 1985; 93(3): 366-72.
3. Kinsky A, Sotošek B, Žajdela Z. Naše izkušnje z implantati. *Zobozdrav Vestn.* 1995; 50 3-5: 268-71.
4. Rebol J. Kostno vsidrani slušni pripomoček (BAHA). *Objem Zvoka* 2008; 15: 5-6.
5. Sivka M. The making of epitheses. *Bilt Mednar Fed Zob Teh.* 1969; 3-4.
6. Brånemark PI, Hansson BO, Adell R, Breine U, Lindström J, Hallén O, Ohman A. Osseointegrated implants in the treatment of the edentulous jaw. Experience from a 10-year period. *Scand J Plast Reconstr Surg Suppl.* 1977; 16: 1-132.
7. Federspil PA. Implant-retained craniofacial prostheses for facial defects. *GMS Curr Top Otorhinolaryngol Head Neck Surg.* 2009; 8: Doc03.
8. Marx RE. A new concept in the treatment of osteoradionecrosis. *J Oral Maxillofac Surg.* 1983; 41: 351-7.
9. Granström G, Tjellström A, Brånemark PI. Osseointegrated implants in irradiated bone: a case-controlled study using adjunctive hyperbaric oxygen therapy. *J Oral Maxillofac Surg.* 1999; 57: 493-9.
10. Vesnaver A. Zdravljenje poobsevalnih okvar s hiperbarično oksigenacijo [magistrsko delo]. Ljubljana: Univerza v Ljubljani; 1998.
11. Gumieiro EH, Dib LL, Jahn RS, Santos Junior JE, Nannmark U, Granström G, Abrahão M. Bone-anchored titanium implants for auricular rehabilitation: case report and review of literature. *Sao Paulo Med J.* 2009; 127: 160-5.
12. Jacobsson M, Tjellstrom A, Fine L, Andersson H. A retrospective study of osseointegrated skin-penetrating titanium fixtures used for retaining facial prostheses. *Int J Oral Maxillofac Implants.* 1992; 7: 523-8.
13. Roumanas ED, Chang TL, Beumer J. Use of osseointegrated implants in the restoration of head and neck defects. *J Calif Dent Assoc.* 2006; 34: 711-8.
14. Didanovič V, Ihan-Hren N, Maver T. Implantatno podprta ušesna epiteza – prikaz primera. *Implantologija v vsakdanji praksi.* 9. strokovni seminar ZMOKS; 2007: 59-61. Ljubljana, Slovenija.
15. Visser A, Raghoebar GM, van Oort RP, Vissink A. Fate of implant-retained craniofacial prostheses: life span and aftercare. *Int J Oral Maxillofac Implants.* 2008; 23: 89-98.