

Midaortni sindrom pri 4-letnem dečku

Midaortic syndrome in a 4-year old boy

Mojca Zajc Avramovič, Rina Rus

¹ *Pediatrična klinika, Univerzitetni klinični center Ljubljana*

² *Klinični oddelek za nefrologijo, Pediatrična klinika, Univerzitetni klinični center Ljubljana*

Korespondenca/ Correspondence:

doc. dr. Rina Rus, dr. med.,
e: rina.rus@guest.arnes.si

Ključne besede:

bolezni aorte;
hipertenzija;
terapija hipertenzije;
abdominalna aorta; žilni kirurški posegi

Key words:

aortic disease;
hypertension;
hypertension therapy;
abdominal aorta;
vascular surgical procedures

Citirajte kot/Cite as:

Zdrav Vestn 2015;
84: 153–6

Prispelo: 27. apr. 2014,
Sprejeto: 1. jul. 2014

Izvelek

Midaortni sindrom (MAS) je redka oblika zoženja spodnjega dela torakalne ali abdominalne aorte in njenih vej. Klinično se kaže kot huda arterijska hipertenzija, abdominalne klavdikacije ali klavdikacije spodnjih udov. Nezdravljeni bolniki imajo močno skrajšano življenjsko dobo. Diagnozo postavimo z angiografijo. Zdravljenje je kirurško in medikamentno z antihipertenzivnimi zdravili.

V članku predstavljamo primer 4-letnega dečka, pri katerem smo postavili diagnozo MAS. Zdravimo ga na Kliničnem oddelku za nefrologijo Pediatrične klinike v Ljubljani.

Uvod

Midaortni sindrom (MAS) je redka bolezen, za katero je značilno segmentno zoženje spodnjega dela torakalne ali abdominalne aorte. Pri tem so lahko različno zožene tudi glavne veje aorte, predvsem mezenterične in ledvične arterije. MAS je najpomembnejši vzrok renovaskularne hipertenzije v otroštvu.¹ Hudo arterijsko hipertenzijo (AH) običajno odkrijemo po naključju ali pa se pojavijo simptomi AH, kot so glavoboli in vrtoglavice. Redkeje se pojavijo tudi abdominalne klavdikacije in klavdikacije spodnjih udov. Bolniki imajo močno skrajšano

Abstract

Middle aortic syndrome (MAS) is a rare clinical condition defined by segmental narrowing of the lower thoracic aorta or abdominal aorta and its branches. The most common clinical manifestation is severe hypertension, it can also manifest as abdominal or lower-limb claudication. Untreated patients have greatly shortened life expectancy. Diagnosis is made by angiography. Treatment consists of surgical correction and antihypertensive medications.

We present a case of a 4-year old boy with MAS, who is treated at the Department of Pediatric Nephrology of the University Children's Hospital in Ljubljana.

življenjsko dobo. Pri nezdravljenih nastopi smrt v tretjem ali četrtem desetletju zaradi posledic hude arterijske hipertenzije.^{2,3}

Angiografija je zlati standard za postavitve diagnoze,⁴ sorazmerno dobra alternativna preiskava pa je magnetna angiografija.⁵

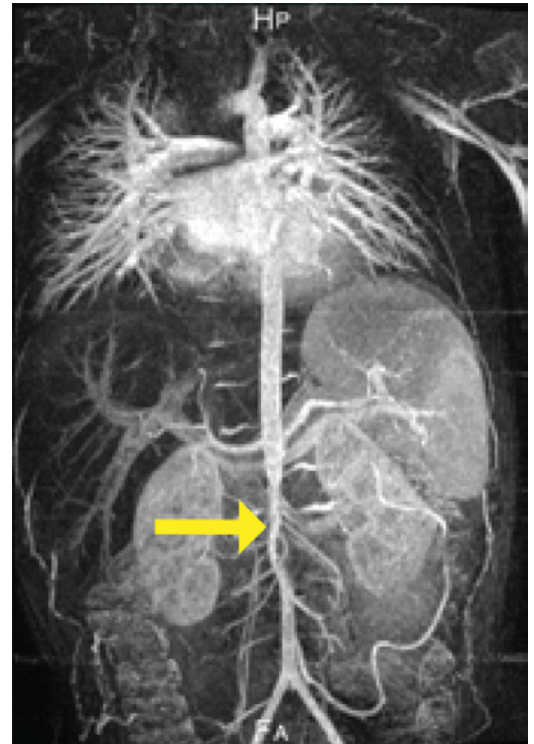
Cilj zdravljenja je normalizirati arterijski tlak, odpraviti klinične simptome in preprečiti zaplete AH. Pomembno je tudi, da ob tem ohranimo ledvično funkcijo.⁶ Zdravljenje je kirurško. Čas operacije skušamo z ustreznim antihipertenzivnim zdravljenjem

odložiti, dokler otrok ne doseže starosti, ko je operativno zdravljenje optimalno.

Predstavljamo primer dečka z midaortnim sindromom ki ga zdravimo na Kliničnem oddelku za nefrologijo Pediatrične klinike v Ljubljani.

Prikaz primera

4-letni deček je bil sprejet zaradi naključno odkritega visokega krvnega tlaka, ki je bil na sistematskem pregledu in pri kasnejših kontrolah visok tudi do 150/110 mmHg. Deček ni imel ob tem nobenih težav in je bil ves čas videti zdrav. Telesno je bil enako zmogljiv kot vrstniki. V starosti 3,5 let je bil pregledan v kardiološki ambulanti zaradi srčnega šuma. Glede na normalen EKG je bilo zaključeno, da je šum nedolžen. V družini se mati zdravi zaradi arterijske hipertenzije, starejša sestra je bila operirana zaradi okvare medpreddvornega pretina tipa sekundum. V somatskem statusu je bil slišen šum nad obeh ledvičnima arterijama. Periferni pulzi so bili simetrično in dobro tipljivi razen pulzi tibialnih arterij, ki so bili šibkejši. Med hospitalizacijo so bili izmerjeni krvni tlaki močno povišani na zgornjih okončinah in izrazito nižji na spodnjih udih (153/64 mmHg na levi roki, 109/79 mmHg na levi nogi, ob tem je bila 99P za starost 123/83 mmHg). Vrednosti elektrolitov, kreatinina, sečnine in ščitničnih hormonov so bile normalne. Zvišane so bile vrednosti aldosterona ter kompleksa renin-angiotenzin. Usmerjene preiskave na arteritis so bile, razen mejno povišanega titra ANA, v mejah normale. Na UZ trebuha in sečil sta bili ledvici morfološko in strukturno normalni, nad njima so bili obojestransko izrazito znižani rezistenčni indeksi (RI). Aorta je bila zožena pod odcepiščem zgornje mezenterične arterije. Zaradi suma na zožitev aorte in njenih vej je deček opravil še MR abdominalne in torakalne aorte s kontrastom in nato še klasično angiografijo. Z omenjenima preiskavama smo pri dečku dokončno potrdili diagnozo MSA. Obe preiskavi sta pokazali izrazito zoženje abdominalne aorte takoj pod odcepiščem zgornje mezenterične arterije. Na najožjem delu je bil premer aorte 2 mm. Ocenjeno je bilo, da je aorta zožena v dolžini 2 cm. Iz zoženega

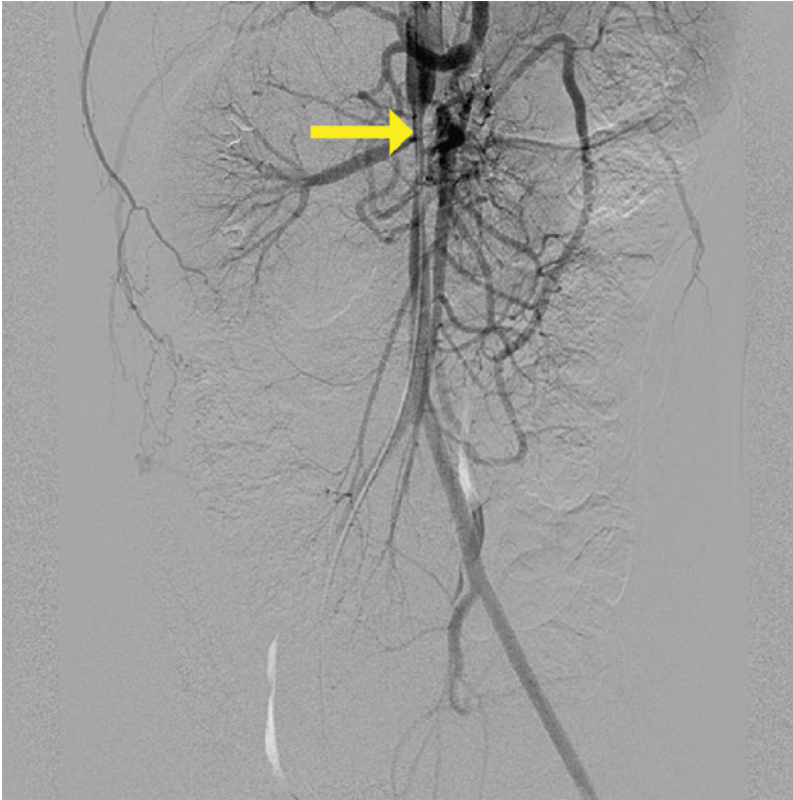


Slika 1: Angiografski prikaz zožene aorte v višini odcepišča obeh ledvičnih arterij pod zgornjo mezenterično arterijo

dela aorte sta se odcepili ledvični arteriji, ki sta bili obe subtotalno zoženi. Zožen je bil tudi truncus celiacus in zg. mezenterična arterija na ustju. Deček je imel dobro kolateralno polnitev arterij spodnjih udov in medeničnega področja prek Riolanijeve arterije, interkostalnih in lumbalnih arterij. Torakalna aorta z njenimi vejami je bila povsem normalna, znakov za vaskulitis ni bilo videti (Sliki 1, 2).

Glede na anamnestične podatke, klinično sliko in izvide smo postavili diagnozo idiopatski midaortni sindrom. Na UZ srca so bili vidni znaki hipertoničnega srca z blago dilatiranim in koncentrično hipertrofiranim levim prekatom. Uvedeno je bilo antihipertenzivno zdravljenje. Ob tem, da deček prejema pet različnih antihipertenzivnih zdravil (beta blokator, diuretik, blokator kalcijevih kanalčkov, antagonist adrenergičnih alfa receptorjev, ACE inhibitor), so vrednosti krvnega tlaka nekoliko nad 99. percentilo za starost.

Pol leta po uvedbi antihipertenzivnega zdravljenja na kontrolnem UZ srca ni bilo



Slika 2: MRA, ki prikazuje zožitev aorte v predelu ledvičnih arterij

videti znakov za hipertonično srce, po enem letu pa je bila zopet prisotna blaga hipertrofija levega prekata. Ledvična funkcija je ves čas normalna, klavdikacij ni.

Pri dečku je predvideno nadaljnje intenziviranje antihipertenzivnega zdravljenja in kirurški poseg, ki pa ga želimo odložiti do zaključene rasti, če bo to mogoče.

Razpravljanje

Midaortni sindrom je redka bolezen. Izraz so prvič uporabili Sen s sodelavci v letu 1963, ko so opisali 16 primerov sindroma MAS.⁷ Pri midaortnem sindromu gre za segmentno zoženje aorte v abdominalnem oziroma spodnjem torakalnem delu in predstavlja 0,5–2 % aortnih koarktacij.⁸ MAS je pogosta najdba v sklopu nevrofibratoze in Williamsovega sindroma, kot vzrok pa so opisani tudi arteritis Takayasu, fetalni alkoholni sindrom in retroperitonealna fibroza.^{8–11} Glede na to, da se to stanje pojavlja v zgodnjem otroškem obdobju, gre najverjetneje za prirojeno bolezen. Domnevajo, da gre za motnjo v fuziji parne dorsalne aorte v 4. tednu gestacije.¹² V 60 % primerov etiologija bolezni ni pojasnjena

in gre za idiopatski MAS.¹³ Pogosta histološka najdba idiopatskega MAS je fibroplazija intime in različne spremembe notranje elastične lamine brez vnetnih sprememb.³ Pri idiopatskem MAS je aorta največkrat zožena na mestu odcepa renalnih arterij (19–52 %) ali suprarenalno (11–40 %). Redkeje gre za zožitev infrarenalno (19–25 %) ali difuzno (12 %). Poleg aorte so večkrat zožene tudi njene veje. Najpogosteje sta zoženi ledvični arteriji, kar v 60–90 % primerov. V približno 20–40 % primerov sta zoženi zgornja mezenterična arterija ali celiakalna arterija. Redkeje najdemo zožitev arterije subklavije ali karotidne arterije.^{7,8,13}

Midaortni sindrom najpogosteje odkrijemo pri otrocih in mladih odraslih. Prvi znak bolezni je zelo pogosto huda in na terapijo slabše odzivna arterijska hipertenzija, ki pa je v večini primerov asimptomatska in naključno odkrita. Pod predelom zožitve so krvni tlaki znižani. Večina bolnikov je ob tem brez simptomov, lahko pa se pojavijo klavdikacije in znaki intestinalne ishemije. V kliničnem pregledu lahko najdemo slabše tipljive pulze na spodnjih okončinah in šum nad abdominalno aorto in ledvičnimi arterijami.^{2,7,8,13}

Klinična slika in UZ sečil z dopplerjem ledvičnih arterij z veliko verjetnostjo kažejo na MAS z zožitvijo ledvičnih arterij. Za postavitev diagnoze MAS sta pomembni preiskavi MRA ali CTA, vendar pa kot zlati standard za dokončno postavitev diagnoze ostaja angiografija.^{1,7,8} Potrebno je opraviti tudi preiskave ledvične funkcije, UZ srca in okulistični pregled za opredelitev posledic AH. Če je nad karotidnima arterijama slišen šum, se opravi tudi UZ vratnih žil.

Pričakovana življenjska doba nezdravljenih bolnikov je 30–40 let. Smrt nastopi zaradi zapletov arterijske hipertenzije, tj. koronarne bolezni, možganske kapi in srčnega popuščanja. MAS lahko pripelje tudi do odpovedi ledvic.^{7,8,14} Zaradi omenjenega je nujno, da bolezen pričnemo čim prej zdraviti. Terapija je običajno kirurški poseg. Pri otrocih skušamo operativni poseg odložiti, najbolje do konca pubertete, ko se zaključi rast. V vmesnem času krvni tlak urejamo z antihipertenzivnimi zdravili. Pogosto je potrebnih več zdravil iz različnih skupin an-

tihipertenzivov. Kadar je AH neodzivna na vso razpoložljivo terapijo in so ob tem prisotni znaki prizadetosti tarčnih organov (pride do slabšanja srčne ali ledvične funkcije) ali vztrajajo klavdikacije, je operativni poseg potreben prej.⁸

Indikacije za vrsto kirurškega zdravljenja so odvisne od anatomije prizadetega dela in od tega, katere veje aorte so vpletene. Opisanih je več tehnik, kot sta npr. aorto-aortni obvod, aortoplastika, in po potrebi rekonstrukcija ledvičnih in mezenteričnih arterij.^{2,7,8,13} Rezultati kirurškega zdravljenja so dobri. V 70 % primerov pride do dolgoročne normalizacije ali takega padca krvnega tlaka, ki je obvladljiv z antihipertenzivnimi zdravili.⁸ Balonska dilatacija in vstavev endovaskularne žilne opornice doslej pomembnejših rezultatov nista prinesla.^{6,15} V letu 2013 je bilo prvič predstavljeno zdravljenje, ko je bil za 9 mesecev vstavljen tkivni ekspander, zaradi katerega je aorta dosegla tako dolžino, da je bilo možno resecurati zo-

ženi del brez žilnega vsadka. Predstavlja rešitev za tiste otroke, pri katerih je operacija potrebna hitro in bi protetične vsadke sicer prerasli.¹⁶

Zaključek

Namen našega prispevka je opozoriti, da je merjenje krvnega tlaka tudi pri otrocih zelo pomembno. Kadar pri otroku izmerimo visok krvni tlak, je potrebno pomisliti na sekundarno arterijsko hipertenzijo. Z dobrim kliničnim pregledom lahko z veliko verjetnostjo postavimo sum na prisotnost MAS, ki je sicer redek vzrok na zdravila slabše odzivne sekundarne arterijske hipertenzije pri otrocih in mladih odraslih. Angiografija je zlati standard za postavitev dokončne diagnoze. Nezdravljena bolezen vodi v močno skrajšano življenjsko dobo. Kirurško zdravljenje je najpomembnejša oblika, ki pa jo pri otrocih z uporabo antihipertenzivnih zdravil poskusimo odložiti do zaključene rasti.

Literatura

- Bayazit AK, Yalcinkaya F, Cakar N, Duzova A, Bircan Z, Bakkalogu A et al. Renovascular hypertension in childhood: a nationwide survey. *Ped Nephrol* 2007; 22: 1327–1333.
- Panayiotopoulos YP, Tyrrell MR, Koffman G, Reidy JF, Haycock GB, Taylor PR. Mid-aortic syndrome presenting in childhood. *Br J Surg* 1996; 83: 235–240.
- Poulias GE, Skoutas B, Doundoulakis N, Prombonas E, Haddad H, Papaioannou K et al. The mid-aortic dysplastic syndrome. Surgical considerations with a 2 to 18 year follow-up and selective histopathological study. *Eur J Vasc Surg* 1990; 4: 75–82.
- Lewis VD, Meranze SG, McLean GK, O'Neill JA Jr, Berkowitz HD, Burke DR. The middle aortic syndrome: Diagnosis and treatment. *Radiology* 1988; 167: 111–113.
- Prakken FJ, Kitslaar PJEHM, Kar N, Robben SF, Leiner T. Diagnosis of abdominal aortic hypoplasia by state of the art MA angiography. *Pediatr Radiol* 2006; 36: 57–60.
- Lin YJ, Hwang B, Lee PC, Yang LY, Meng CC. Mid-aortic syndrome: a case report and review of the literature. *Int J Cardiol* 2008; 123: 348–352.
- Sen PK, Kinare SG, Enigiener SD, Parulkar GB. The middle aortic syndrome. *Brit Heart J* 1963; 25: 610–618.
- Delis KT, Gloviczki P. Middle aortic syndrome: from presentation to contemporary open surgical and endovascular treatment. *Perspect Vasc Surg Endovasc Ther* 2005; 17: 187–203.
- Petrak B, Bendova S, Seeman T, Klein T, Lisy J, Zatrpa T et al. Mid-aortic syndrome with renovascular hypertension and multisystem involvement in a girl with familiar neurofibromatosis von Recklinghausen type 1. *Neuro Endocrinol Lett* 2007; 28: 734–8.
- Daniels SR, Loggie JM, Schwartz DC, Strife JL, Kaplan S. Systemic hypertension secondary to peripheral vascular anomalies in patients with Williams syndrome. *Journal of Pediatrics* 1985; 106: 249–251.
- Taketani T, Miyata T, Morota T, Takamoto S. Surgical treatment of atypical aortic coarctation complicating Takayasu's arteritis: experience with 33 cases over 44 years. *J Vasc Surg* 2005; 41: 597–601.
- Stanley JC, Graham LM, Whitehouse WM Jr, Zeleznock GB, Erlandson EE, Cronenwett JL et al. Developmental occlusive disease of the abdominal aorta and the splanchnic and renal arteries. *Am J Surg* 1981; 142: 190–196.
- Sethna CB, Kaplan BS, Cahill AM, Velazquez OC, Meyers KE. Idiopathic mid-aortic syndrome in children. *Pediatr Nephrol* 2008; 23: 1135–1142.
- Poovazhagi V, Pauline L, Balakrishnan N. Hypertensive Intracranial Bleed due to Mid Aortic Syndrome. *Indian J Pediatr* 2013; 81: 285–287.
- Levart TK, Klokočovník T. Mid-aortic syndrome in a 3-year-old girl successfully treated by aorto-aortic grafting and renal artery implantation into the graft. *Tex Heart Inst J* 2012; 39: 657–661.
- Kim HB, Vakili K, Modi BP, Ferguson MA, Guillot AP, Potanos KM et al. A novel treatment for the midaortic syndrome. *N Engl J Med* 2012; 367: 2361–2362.