

# Femoropoplitealni obvod z uporabo endoskopske metode

Femoropopliteal bypass using endoscopic vein harvesting method

Ingrid Požar,<sup>1</sup> Matjaž Špan<sup>2</sup>

<sup>1</sup> Medicinska fakulteta, Univerza v Ljubljani, Vrazov trg 2, 1000 Ljubljana

<sup>2</sup> Oddelek za žilno kirurgijo, Splošna bolnišnica Izola, Polje 40, 6310 Izola

## Korespondenca/ Correspondence:

Ingrid Požar, dr. med. e: ingrid.pozar@gmail.com

## Ključne besede:

žilni obvod; endoskopski odvzem vene; vena saphena magna; periferna arterijska bolezen

## Key words:

vascular bypass; endoscopic vein harvesting; greater saphenous vein; peripheral arterial disease

## Citirajte kot/Cite as:

Zdrav Vestn 2015; 84: 707–14

Prispelo: 9. sept. 2014, Sprejeto: 27. mar. 2015

## Izvleček

Femoropoplitealni obvod je kirurški poseg, ki ga izvajamo pri napredovali periferni arterijski bolezni na arterijah spodnjih udov. Najpogostejši vzrok periferne arterijske bolezni je aterosklerotična leha, ki pomembno zožuje žilno svetlino. Tako spremembo rešujemo z revaskularizacijskimi posegi. Delimo jih na endovaskularne percutane posege in na klasično kirurško revaskularizacijo. Poleg klasične kirurške tehnike se pri žilnih obvodih uporablja tudi endoskopski odvzem vene. Gre za minimalno invazivno kirurško tehniko, ki omogoča izprepariranje in uporabo vene za žilni obvod s pomočjo videoskopske opreme. Prikazani primer obravnava 68-letnega bolnika z ugotovljeno periferno arterijsko boleznijo. Bolnik je bil ustrezen kandidat za kirurško zdravljenje, zato smo pri njem naredili femoropoplitealni obvod na desnem udu. Posebnost tega posega je bila endoskopska metoda, pri kateri smo odvzeli veno *sapheno magno*.

## Abstract

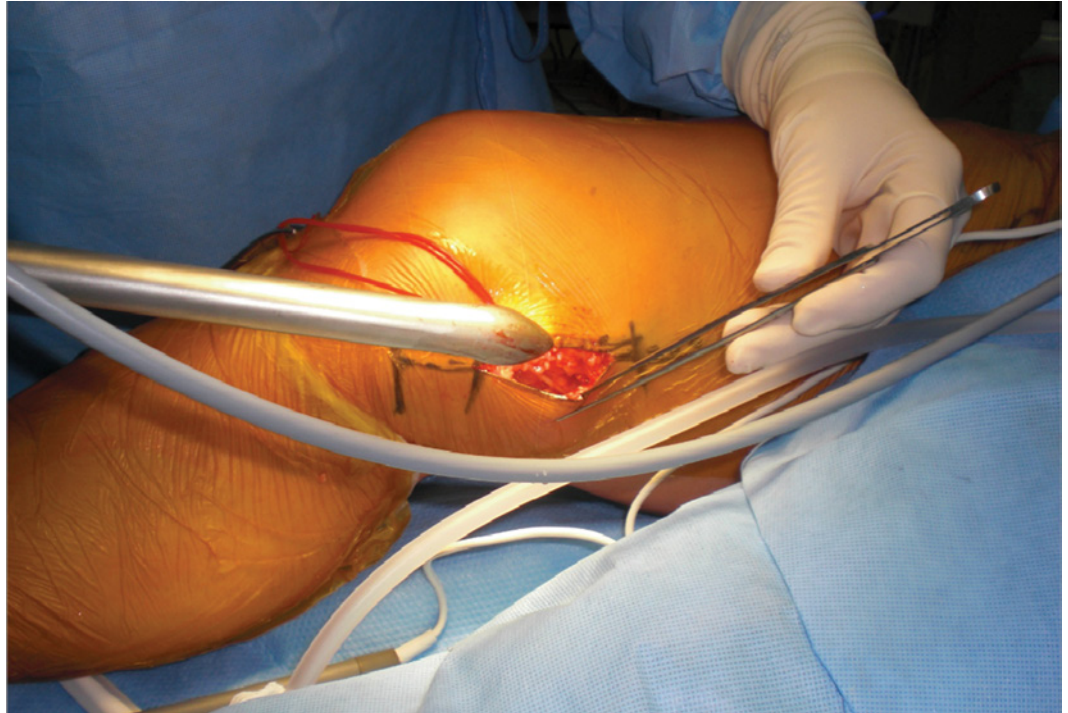
Femoropopliteal bypass is a surgical procedure used in advanced stages of lower limb peripheral arterial disease. The most common cause of peripheral arterial disease is atherosclerotic plaque, which significantly narrows the vascular lumen. This kind of lesion is treated by vascular interventions. These are divided into endovascular percutaneous interventions and conventional surgical interventions. Besides the conventional interventions, endoscopic method is applied. Endoscopic vein harvesting is a minimally invasive surgical technique that enables vein dissection and its use for a vascular bypass with the help of videoscopic equipment. The case report presents a 68-year old male with diagnosed peripheral arterial disease. He was a suitable candidate for surgical treatment, therefore a femoropopliteal bypass was done in his right lower extremity. The specific feature of this operation was the endoscopic approach, i.e., endoscopic vein harvesting of the greater saphenous vein.

## Uvod

Femoropoplitealni obvod je kirurški poseg, ki ga izvajamo pri napredovali periferni arterijski bolezni (PAB) na arterijah spodnjih udov. Vzrok PAB je običajno aterosklerotična leha, ki pomembno zožuje žilno svetlino.<sup>1,2</sup> PAB je v populaciji pogosta. S staranjem prebivalstva se njena prevalenca še povečuje.<sup>3-5</sup> Tako stopnjevanje pogostosti pa prinaša vedno več primerov s simptomi, poleg tega pa ugotavljamo 2-do 6-krat večje tveganje za smrtnost zaradi srčno žilnih dogodkov pri bolnikih z dokazano PAB.<sup>6</sup> Če želimo zmanjšati obsežnost posledic PAB, je nujno širjenje zgodnjih diagnostičnih in

terapevtskih možnosti. Potrebno je iskati nove možnosti za ugotavljanje in zdravljenje bolezni, ki bodo učinkovitejše in manj invazivne. Na kirurškem področju so se razvile metode v smeri manj invazivnega zdravljenja. Namen tega prispevka je predstavitev tovrstne metode, ki smo jo uporabili pri našem bolniku – tj. endoskopski odvzem vene (*angl.* endoscopic vein harvesting (EVH)).

**Slika 1:** Kožni rez nad kolenom in vstavitve endoskopa (Slike so iz arhiva avtorjev).



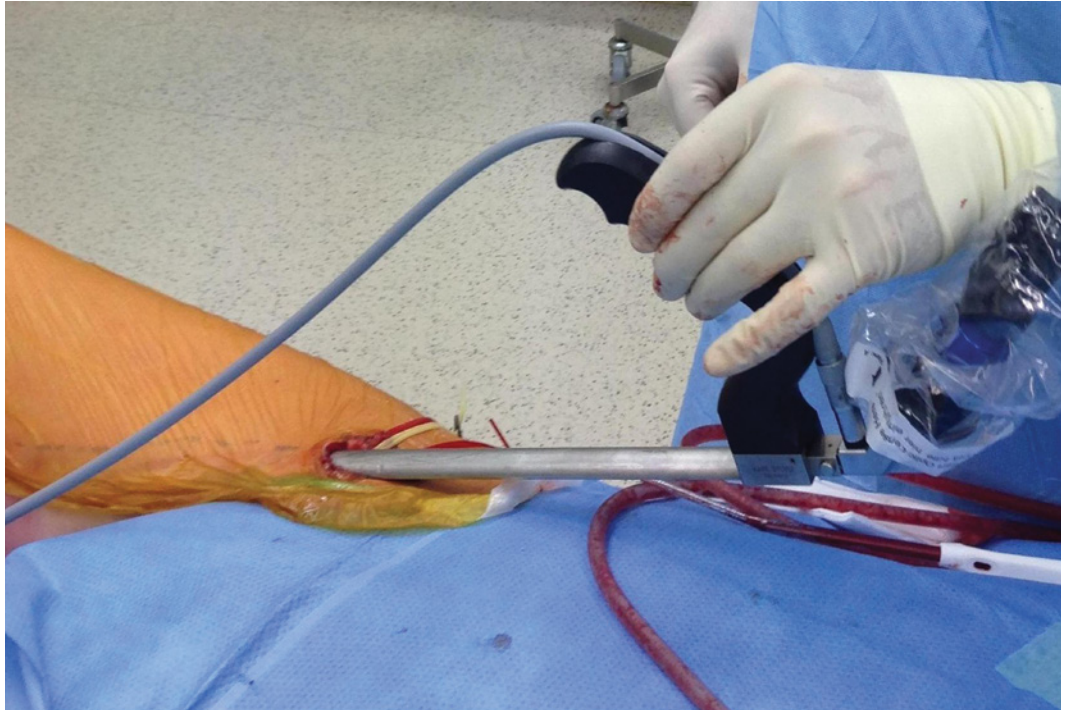
## Kirurško zdravljenje periferne arterijske bolezni

Revaskularizacijski posegi so potrebni, ko je prisotna že kritična ishemija uda, in tedaj, ko so klavdikacijski simptomi že tako izraženi, da pomembno zmanjšajo kakovost bolnikovega življenja, ob tem pa je obstoječe zdravljenje že izčrpana (farmakološko, intervalni mišični trening). Delimo jih na endovaskularne perkutane posege – transluminalna perkutana angioplastika (PTA) in na klasično kirurško revaskularizacijo.<sup>1,7,8</sup> Za lažje razumevanje endoskopske metode in njenih posebnosti je potrebno poznavanje osnov klasičnega kirurškega posega.

Klasični kirurški poseg uporabljamo za dolge zapore arterij, ki jih s PTA ni mogoče razrešiti. Pri kirurškem posegu se uporabljata dve tehniki. Prva in osnovna je našitje žilnega obvoda, ki obide prizadeti del žile. Druga pa je endarterektomija, ko preko žilne zareze izluščimo aterosklerotično leho. Za delovanje žilnega obvoda morata biti izpolnjena dva pogoja: ustrezen arterijski dotok in pa tudi ustrezen odtok, saj v nasprotnem primeru našitje žilnega obvoda ne bi bilo uspešno.<sup>1</sup> Za žilni obvod je najprimernejša avtologna vena *saphena*, saj velja, da so avtologne vene najboljše in najpogosteje uporabljene nadomestki za izpeljavo žilnega

obvoda. Žal pa v kar do 40 % taka vena ni na voljo. Vzrok je običajno vnetna ali varikozna bolezen ven, lahko pa tudi že v predhodni operaciji odvzeta vena. V takem primeru za obvod uporabljamo umetne žilne proteze – presadke, ki so izdelani iz dakrona ali politetrafluoroetilena (PTFE).<sup>9-13</sup> Vrsta obvoda je odvisna od mesta zapore arterije. Tako se za spodnje ude uporablja aortoiliakalni obvod, aortofemoralni, femoropoplitealni, femorodistalni in drugi. V našem primeru je bil najustreznejši femoropoplitealni (FP) obvod. Za FP obvode uporabljamo *in situ* ali obrnjeno avtologno veno *sapheno*, saj ima najdaljšo življenjsko dobo. Uporaba umetnih žilnih protez ima namreč slabše dolgoročne rezultate. Petletna prehodnost presadka pri nadkolenskem femoropoplitealnem obvodu je pri veni 73 % v primerjavi z 39 % pri umetni žilni protezi. Kot pri vseh obvodih, potrebujemo tudi pri tem obvodu ustrezen dotok in odtok, pri čemer mora biti v goleni prehodna vsaj ena od treh arterij.<sup>1,6-8,14</sup> Poleg opisane klasične kirurške metode se za odvzem obvoda uporablja tudi vena *saphena magna*, odvzeta endoskopsko. Slednji je manj invaziven kot klasična metoda, kjer je vena za obvod pridobljena preko dolge ali mostičaste incizije kože stegna in goleni nad potekom vene.<sup>15</sup>

**Slika 2:** Kožni rez nad vtočiščem VSM. Izprepariranje vene s pomočjo vstavljenega endoskopa (Slike so iz arhiva avtorjev).



## Endoskopska metoda

Z endoskopsko metodo odvzeta vena *saphena magna* (EVH) je minimalno invazivna kirurška tehnika, ki omogoča izprepariranje in uporabo vene za žilni obvod.<sup>16</sup> Prvič je bila opisana leta 1994.<sup>15</sup> Endoskopsko metodo so pričeli uporabljati v srčni kirurgiji za obvoje koronarnih arterij.<sup>16,17</sup> Poleg tega pa so jo pričeli uporabljati tudi v periferni žilni kirurgiji.<sup>15</sup> Razvili so jo z namenom zmanjševati zaplete po klasičnem kirurškem odvzemu vene (*angl.* open vein harvesting – OVH).<sup>16-18</sup> Tehnika je bistveno drugačna, saj ne zahteva več dolgega kožnega reza, temveč le 2 do 4 manjše vreze. Koža med vrezi pa ostane neprekinjena. Torej izprepariranje omenjene vene poteka pod plastmi ohranjenе kože in podkožja. V ta namen je nujno potrebna videoskopska oprema, ki omogoča navigacijo v zaprtem stegenskem in golenskem prostoru.<sup>18</sup> Mnenja o ustreznosti EVH metode in o njeni primerljivosti z OVH so deljena, kar opisujemo pri razpravljanju.

## Prikaz primera

Obravnavali smo 68-letnega bolnika, ki je obiskal vaskularno ambulanto Splošne bolnišnice Izola. Napotil ga je specialist diabetolog zaradi težav s spodnjimi udi. Med

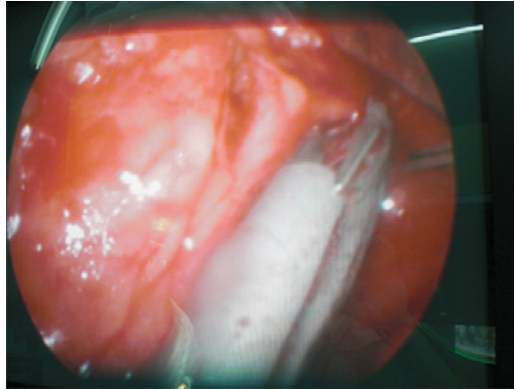
pregledom je gospod povedal, da ima bolečine v obeh spodnjih udih, ki se pojavijo predvsem med hojo, pri čemer so težave izrazitejšje v desni nogi. Običajno se mora že po prehojeni razdalji 300 m zaradi bolečin ustaviti in si odpočiti. V anamnezi je izstopal podatek o sladkorni bolezni tipa II, ki je bila diagnosticirana pred devetimi leti, in o jemanju insulina. Poleg tega je pomemben tudi podatek, da je bolnik nekdanji kadilec.

Pri pregledu sta bila oba spodnja uda topla, brez znakov trofičnih sprememb. Oba femoralna pulza sta bila dobro tipljiva, poplitealna pulza pa šibka. Z Dopplerjevo UZ metodo so bili zaznavni stopalni pulzi pod medialnima gležnjema, na hrbtišču stopal pa pulzov nismo zaznali. Ugotovljeni so bili znaki arterijske insuficience obeh spodnjih udov.

Bolnik je opravil računalniško tomografijo arterij (CTA) medenice in spodnjih udov. Iz izvida je bilo razvidno, da so medenične arterije naplastene, toda brez pomembnih zožitev. Obe a. *femoralis communis* sta bili primerni. Leva a. *femoralis superficialis* (AFS) je bila še prehodna, ampak na več predelih pomembno zožena. Na desni arteriji se je prikazal le krn AFS, žila je bila okludirana v celotnem poteku. Poplitealni arteriji sta bili dobro prehodni. Na obeh golenih je bila dominantna a. *tibialis posterior* proksimalno



**Slika 3:** Endoskopska slika – prekinitev stranskih vej VSM s postavitvijo klipov (Slike so iz arhiva avtorjev).



pomembno zožena. Obojestransko je bila prehodna tudi a. *interossea*, medtem ko sta bili obe a. *tibialis anterior* okludirani.

Pri našem bolniku smo se zaradi ugotovljene PAB odločili za kirurško zdravljenje z revaskularizacijo. Izveden je bil femoropoplitalni obvod desno. Posebnost tega posega je bila uporaba endoskopske metode, z endoskopsko metodo odvzeta v. *saphena magna* (VSM).

Po pripravi operacijskega polja smo zarezali kožo nad kolonom in izpreparirali VSM do sredine stegna s pomočjo endoskopa in kamere (Slika 1). Nato smo zarezali kožo še nad vtočiščem VSM in VSM izpreparirali še v distalni smeri ponovno s pomočjo endoskopa in kamere vse do sredine stegna, torej najprej iz ene, nakar še iz druge strani (Slika 2). Prekinili smo vse njene stranske veje ter jo odstranili iz ležišča (Slika 3). Sledila je priprava vene za arterializacijo z ligiranjem vseh stranskih vej. Nato smo izpreparirali arterije: a. *femoralis communis* in njeni veji, a. *femoralis profundo* in a. *femoralis superficialis*, skozi že obstoječi proksimalni vrez kože. Izpreparirali smo še a. *popliteo* skozi že obstoječi distalni vrez kože. Bolniku smo vbrizgali 5000 IE Heparina intravensko. S posebnim inštrumentom smo v podkožje namestili obrnjeno VSM med obema vrezoma kože. Zaustavili smo dotok a. *femoralis communis*, napravili arteriotomijo ter všili proksimalno anastomozo. Preverili smo dotok distalno ter položaj vene. Sledila je konstrukcija distalne anastomoze na a. *popliteo* (Slika 4). Na koncu smo sprostiti žilne prijemalke in preverili hemostazo. Pretok preko obrnjene vene smo preverili z medoperacijsko Dopplerjevo UZ sondo. Ultrazvočni signal distalno od anastomoze je bil ustrezen.

Rano smo drenirali in nato zašili po plasteh (Slika 5). Celoten poseg je potekal brez zapletov in je skupno trajal 180 minut, od tega EVH 45 minut. Bolnik je ob posegu prejel antibiotik in je povsem okreval. Na kontrolnem pregledu mesec dni po operaciji je bil brez težav. Venski presadek je bil prehodan, rana je bila čista in brez vnetja, otekline goleni ni bilo. Klavdikacijske bolečine so izzvele.

## Razpravljanje

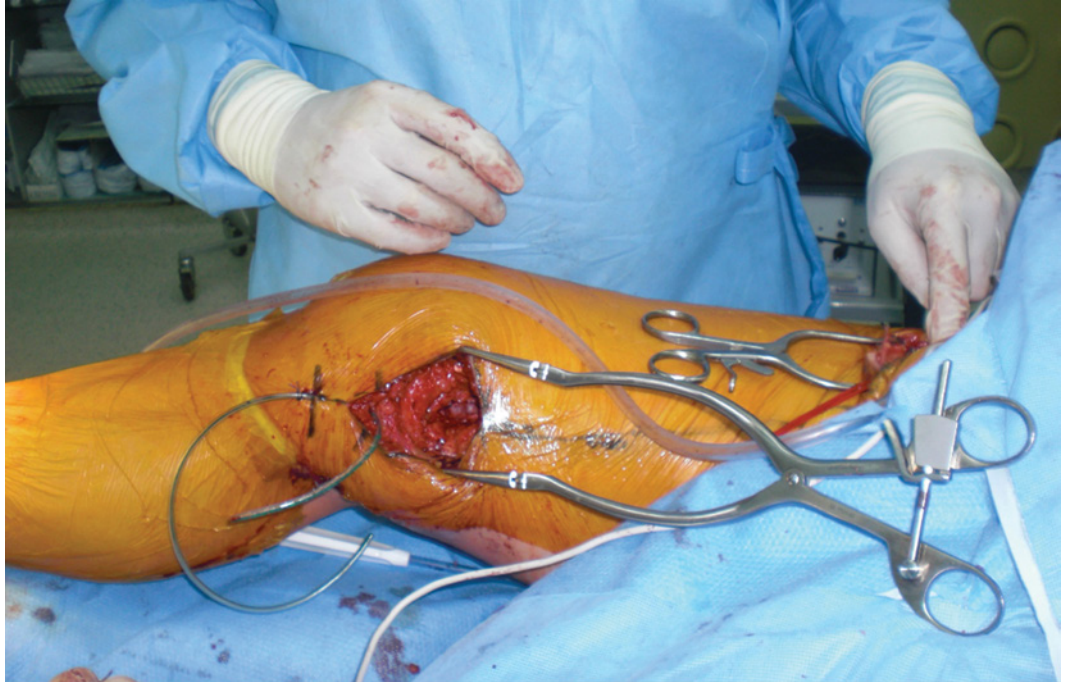
V 20 letih obstoja metode EVH je bilo izvedenih več študij, ki so primerjale metodi OVH in EVH. Izvedene so bile na dveh ločenih skupinah bolnikov – srčni bolniki in bolniki s PAB, pri čemer so prve skupine bistveno številčnejše. Študije so obravnavale tako pozitivne kot negativne lastnosti obeh metod. Rezultati so protislovni, saj zaključki kažejo na izrazito nesoglasje o ustreznosti in dolgoročni uspešnosti metode EVH.

Znano je, da pri klasičnem posegu odvzema vene pri bolnikih nastajajo zapleti (bolečina, vnetje, okužba, oteklina, hematoma, motnje senzorične in podaljšano celjenje), kar podaljša okrevanje in čas bivanja v bolnišnici. Raziskave na skupinah srčnih bolnikov so pokazale manj zapletov pri metodi EVH kot pa pri OVH.<sup>16,19-24</sup> Poleg tega so pri EVH opažali tudi krajšo dobo ležanja v bolnišnici, boljši kozmetični rezultat ter hitrejše okrevanje.<sup>16,20,23,24</sup>

Podobne protislovne rezultate so pokazale tudi študije na skupinah bolnikov s PAB.<sup>25-28</sup> Poudarjena je tudi bistveno manjša nevarnost dehiscence rane pri metodi EVH, saj se temu poskuša izogniti s kratkimi vrezi.<sup>26,29</sup> Opravljena je bila celo cenovna analiza posega, ki je pokazala finančno ugodno plat metode EVH, saj je ob upoštevanju same izvedbe posega in kasnejših zapletov bistveno cenejša kot pa OVH.<sup>28</sup>

Raziskave pri srčnih bolnikih so odkrile tudi slabosti metode EVH. Mednje prištevajo daljši čas, ki je potreben za endoskopski odvzem vene, dolgo učno krivuljo za endoskopsko tehniko, da se poškoduje vena *saphena magna* med odvzemom in znižanje deleža prehodnosti žilnega obkroga v primerjavi z OVH.<sup>23,24,30-32</sup> Daljši čas operacije

**Slika 4:** Konstrukcija distalne anastomoze (Slike so iz arhiva avtorjev).



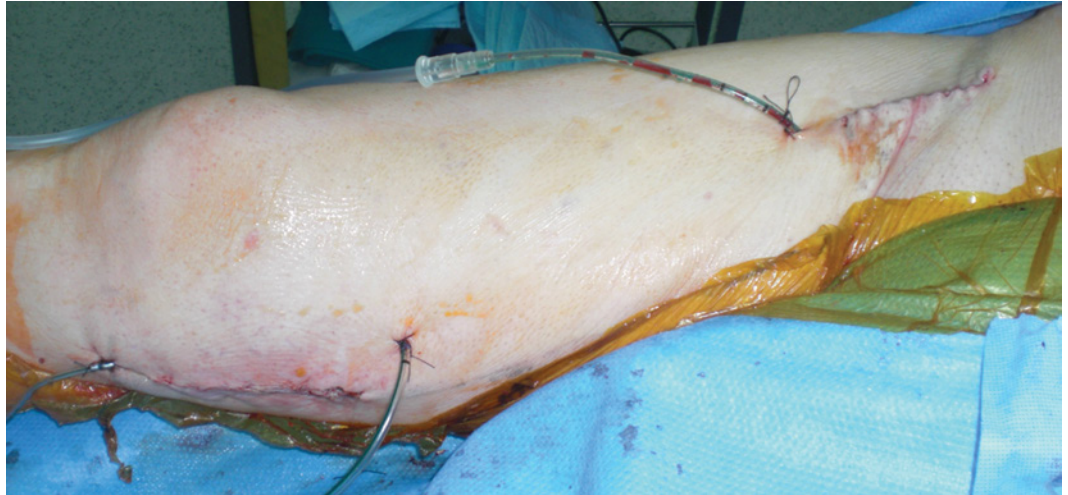
se sicer krajša z izkušnjami, kar je moč razbrati iz rezultatov študije iz leta 2008, ki jo je objavil Chiu. Po skupaj 1.348 operiranih bolnikih se je čas odzema vene bistveno skrajšal. Na samem začetku je znašal 68 min, pri zadnjih dvestotih operacijah pa je upadel na 23 min.<sup>17</sup> V zadnjih letih objavljajo tudi vse več študij, ki potrjujejo, da je prišlo do poškodbe vene *saphena* pri metodi EVH, saj naj bi imela uničevalni učinek na žilni endotel. Ta zaplet pa lahko nadalje vodi v neprehodnost žilnega obvoda.<sup>30-32</sup>

Podobne rezultate, ki nakazujejo na slabosti metode EVH, kažejo tudi izsledki novejših raziskav pri bolnikih s PAB, ki so bile objavljene leta 2014. Novi študiji (Santo s sod., Eid s sod.) sta pokazali, da imata EVH in OVH podoben odstotek preživetja bolnikov in ohranitve uda, vendar pa je primarna prehodnost venskega presadka pri EVH krajša, dolgoročna prehodnost pa enakovredna OVH metodi, več je ponovnih posegov in stenoz venskega presadka, daljši je tudi čas operacije, doba ležanja v bolnišnici je krajša in manj je zapletov s kirurško rano.<sup>33,34</sup> Zadnje metaanalize (Jauhari s sod.) pri bolnikih s PAB prav tako kažejo, da je primarna prehodnost venskega presadka krajša. Poleg tega pa ni opazne razlike med EVH in OVH pri pogostosti okužbe rane. Avtorji opozarjajo, da naj se metoda EVH uporabljala pre-

vidno in le za raziskave. Poudarjajo pa tudi, da so si dostopni podatki o EVH nasprotujoči, kar vnaša dvom o uspešnosti in prednostih metode EVH. Ne smemo pa pozabiti, da na uspeh metode vpliva nenehen razvoj tehnologije in razvoj kirurških tehnik.<sup>35</sup>

Takšna protislovja med študijami lahko delno obrazložimo z izkušenostjo kirurga, ki izvaja EVH, ter nenazadnje z uporabo različnih inštrumentov in s tem tehnike.<sup>31,32</sup> Na trgu so novi sistemi za EVH, ki omogočajo manj travmatski odvzem vene, kar so študije pri srčnih bolnikih tudi potrdile. Na podlagi natančnih preiskav so dokazali, da eden od omenjenih sistemov vene ne poškoduje, saj sta struktura in funkcija žilnega endotelija ohranjeni.<sup>31</sup> Poleg inštrumenta pa igra pomembno vlogo tudi izkušnost kirurga pri endoskopskem odvzemu vene. Ciljana študija na skupini srčnih bolnikov je pokazala, da igra učna krivulja endoskopske tehnike pomembno vlogo, saj so pri neizkušenih kirurgih zabeležili višji odstotek poškodb venskega presadka (poškodba žilne intime, medie in adventicije). Zato se s tem poveča nevarnost neprehodnosti presadka.<sup>32</sup> Nezamisljiv vzrok slabše prehodnosti venskega grafta je lahko prav tako tvorba strdkov v svetlini safenske vene, saj velja, da so ti zapleti pri EVH pogosti. Zato se svetuje sistemska heparinizacija pred odvzemu vene,

**Slika 5:** Pooperativni izgled rane z vstavljenimi dreni (Slike so iz arhiva avtorjev).



ki incidenco takega zapleta bistveno zmanjša.<sup>36-38</sup> Postonova študija na skupini srčnih bolnikov je pokazala, da že nizki odmerki heparina (2500 IE), v obliki bolusa tik pred endoskopskim posegom bistveno zmanjšajo količino nastalih strdkov in izboljšajo prehodnost venskega presadka.<sup>38</sup>

V prikazanem primeru smo izvedli revaskularizacijo spodnjega uda na manj invaziven kirurški način z uporabo endoskopske metode odvzema ustrezne vene. V našem primeru je čas EVH metode trajal podobno dolgo kot povprečni časi metode OVH. Po operaciji ni bilo zapletov z rano, rehabilitacija po posegu pa je bila občutno krajša (odpust iz bolnišnice je bil tretji dan po operaciji). Pri našem bolniku nismo zaznali poslabšanja prehodnosti obvoda v 4 letih po operaciji in zato ni bilo potrebe po ponovnem posegu.

## Zaključek

Pri prikazanem primeru smo za revaskularizacijo spodnjega uda uporabili na endoskopski način odvzeto avtologno VSM

iste noge. V 4 letih spremljanja bolnika po operaciji niso bili potrebni novi posegi in kliničnega poslabšanja nismo zabeležili. Kakovost bolnikovega življenja se je po operaciji bistveno izboljšala, klavdikacijske bolečine niso bile več prisotne. Z našim primerom smo pokazali, da je metoda EVH sprejemljiva in izvedljiva v kirurški praksi, poleg tega pa pri našem bolniku ugotavljamo njeno dolgoročno uspešnost ter krajšo rehabilitacijsko dobo po posegu.

Menimo, da je lahko endoskopski odzvem vene *saphene magne* za revaskularizacijo spodnjih udov ustrezna alternativa klasičnemu odvzemu, čeprav v literaturi zasledimo več študij, ki imajo nasprotujoče si izsledke glede uspešnosti metode EVH v primerjavi z metodo OVH. Na uspešnost metode EVH v veliki meri vplivata izkušnost kirurgov in uporaba ustreznih kirurških inštrumentov. Zaključujemo torej, da je za izboljšanje metode EVH potrebna dodatna izboljšava tehnike in čimveč kirurških izkušenj. Prav tako smo mnenja, da endoskopske metode ni smiselno zapostavljati.

## Literatura

- Štajer D, Koželj M, et al. Kardiologija. In: Košnik M, Mrevlje F, Štajer D, et al, eds. Interna medicina. Ljubljana: Littera picta: Slovensko medicinsko društvo; 2011. p. 113–351.
- Kumar P, Clark M. Kumar & Clark's Clinical Medicine. 8th Edition. Spain: Elsevier Ltd.; 2012.
- Caralis DG, Bakris GL. Lower extremity arterial disease. New Jersey: Humana press Inc.; 2005.
- Adamič P, Gasparini M. Periferna arterijska bolezen. Med Razg 2011; 50: 315–325.
- Pisimisis G, Bechara CF. Aortoiliac Occlusive Disease. In: Hoballah JJ, Lumsden AB, eds. Vascular Surgery. London: Springer-Verlag London; 2012. p. 203–12.
- Hirsch AT, Haskal ZJ, Hertzner NR, et al. ACC/AHA 2005 Practice Guidelines for the Management of Patients With Peripheral Arterial Disease (Lower Extremity, Renal, Mesenteric, and Abdominal Aortic): A Collaborative Report from the American Association for Vascular Surgery/Society for Vascular Surgery, Society for Cardiovascular An-



- giography and Interventions, Society for Vascular Medicine and Biology, Society of Interventional Radiology, and the ACC/AHA Task Force on Practice Guidelines (Writing Committee to Develop Guidelines for the Management of Patients With Peripheral Arterial Disease): Endorsed by the American Association of Cardiovascular and Pulmonary Rehabilitation; National Heart, Lung, and Blood Institute; Society for Vascular Nursing; TransAtlantic Inter-Society Consensus; and Vascular Disease Foundation. *Circulation* 2006; 113: e463-e654.
7. Pande RL, Creager MA. Peripheral artery disease. In: Hoffman R, Benz EJ, Silberstein LE, et al, eds. *Hematology: Basic Principles and Practice*. 6th Edition. Canada: Elsevier Inc.; 2013. p. 2094–2101
  8. Sillesen H. Surgery for Vascular Disease. In: Crawford MH, DiMarco JP, Paulus WJ, eds. *Cardiology*. 3rd Edition. China: Elsevier Inc.; 2010. p. 201–214
  9. Pallua N, Suschek CV. *Tissue Engineering*. Berlin: Springer-Verlag; 2011.
  10. Ziegler KR, Muto A, Eghbalieh SD, Dardik A. Basic data related to surgical infrainguinal revascularization procedures: a twenty year update. *Ann Vasc Surg* 2011; 25: 413–22.
  11. Twine CP, McLain AD. Graft type for femoro-popliteal bypass surgery. *Cochrane Database Syst Rev* 2010; (5):CD001487. Dosegljivo 26 Apr 2014 s spletne strani: <http://www.ncbi.nlm.nih.gov/pubmed/20464717>
  12. Donker JM, Ho GH, Te Slaa A, de Groot HG, van der Waal JC, Veen EJ, et al. Midterm results of autologous saphenous vein and ePTFE pre-cuffed bypass surgery in peripheral arterial occlusive disease. *Vasc Endovascular Surg* 2011; 45: 598–603.
  13. Cvetanovski MV, Jovev S, Cvetanovska M, et al. Femoropopliteal bypass vs percutaneous transluminal angioplasty and stenting in treatment of peripheral artery diseases of infrainguinal segment—short-term results. *Prilozi* 2009; 30: 105–18.
  14. Longo DL, Fauci AS, Kasper DL, Denis SH, Jameson J, Loscalzo J. *Harrison's Principles of Internal Medicine*. 18th Edition. New York: The McGraw-Hill Companies; 2012.
  15. Marty B, von Segesser LK, Tozzi P, Guzman J, Frascarolo P, Muller X, et al. Benefits of endoscopic vein harvesting. *World J Surg* 2000; 24: 1104–8.
  16. Kumar S, Sundaramoorthi T, Cherian S. Endoscopic vein harvesting – Our initial experience. *Coronary* 2006; 22: 72.
  17. Chiu KM1, Chen CL, Chu SH, Lin TY. Endoscopic harvest of saphenous vein: a lesson learned from 1,348 cases. *Surg Endosc* 2008; 22: 183–187.
  18. Jordan WD Jr, Alcocer F, Voellinger DC, et al. The durability of endoscopic saphenous vein grafts: a 5-year observational study. *J Vasc Surg* 2001; 34: 434–9.
  19. Jordan WD Jr, Alcocer F, Voellinger DC, Wirthlin DJ. The comparison of endoscopic and open saphenous vein harvesting techniques in terms of the complications to the lower limb. *Journal of Cardiothoracic Surgery* 2013; 8 (Suppl 1): 197.
  20. Bonde P, Graham A, MacGowan S. Endoscopic vein harvest: early results of a prospective trial with open vein harvest. *Heart Surg Forum* 2002; 5: 378–91.
  21. Bonde P, Graham AN, MacGowan SW. Endoscopic vein harvest: advantages and limitations. *Ann Thorac Surg* 2004; 77: 2076–82.
  22. Aziz O, Athanasiou T, Darzi A. Minimally invasive conduit harvesting: a systematic review. *Eur J Cardiothorac Surg* 2006; 29: 324–33.
  23. Raja SG, Sarang Z. Endoscopic vein harvesting: technique, outcomes, concerns & controversies. *J Thorac Dis* 2013; 5 (Suppl 6):S630-S637.
  24. Tennyson C, Young CP, Scarci M. Is it safe to perform endoscopic vein harvest? *Interact Cardiovasc Thorac Surg* 2010; 10: 625–9.
  25. Reed JF 3rd. Leg wound infections following greater saphenous vein harvesting: minimally invasive vein harvesting versus conventional vein harvesting. *Int J Low Extrem Wounds* 2008; 7: 210–9.
  26. Cadwallader RA1, Walsh SR, Cooper DG, Tang TY, Sadat U, Boyle JR. Great saphenous vein harvesting: a systematic review and meta-analysis of open versus endoscopic techniques. *Vasc Endovascular Surg* 2009; 43: 561–6.
  27. Manis G, Montecalvo J, Feuerman M. Endoscopic Vein Harvest in Lower-Extremity Bypass—Is It Preferable to Prosthetic Bypass or Standard Vein Harvest? *International Journal of Angiology* 2005; 14: 228–32.
  28. Illig KA, Rhodes JM, Sternbach Y. Financial impact of endoscopic vein harvest for infrainguinal bypass. *J Vasc Surg* 2003; 37: 323–30. NICE:
  29. Endoscopic saphenous vein harvest for coronary artery bypass grafting [internet]. London: National Institute for Health and Care Excellence; c2014. Dosegljivo 22 Feb 2015 na spletni strani: <https://www.nice.org.uk/guidance/ipg494>
  30. Rousou LJ, Taylor KB, Lu XG. Saphenous vein conduits harvested by endoscopic technique exhibit structural and functional damage. *Ann Thorac Surg* 2009; 87: 62–70.
  31. Hussaini BE, Lu XG, Wolfe JA. Evaluation of endoscopic vein extraction on structural and functional viability of saphenous vein endothelium. *J Cardiothorac Surg* 2011; 6: 82.
  32. Desai P, Kiani S, Thiruvanthan N. Impact of the learning curve for endoscopic vein harvest on conduit quality and early graft patency. *Ann Thorac Surg* 2011; 91: 1385–91.
  33. Santo VJ, Dargon PT, Azarbal AF. Open versus endoscopic great saphenous vein harvest for lower extremity revascularization of critical limb ischemia. *J Vasc Surg* 2014; 59: 427–34.
  34. Eid RE, Wang L, Kuzman M, et al. Endoscopic versus open saphenous vein graft harvest for lower extremity bypass in critical limb ischemia. *J Vasc Surg* 2014; 59: 136–44.
  35. Jauhari YA, Hughes CO, Black SA, et al. Endoscopic vein harvesting in lower extremity arterial bypass: a systematic review. *Eur J Vasc Endovasc Surg* 2014; 47: 621–39.
  36. Burriss N, Schwartz K, Brown J, et al. Incidence of residual clot strands in saphenous vein grafts after endoscopic harvest. *Innovations (Phila)* 2006; 1: 323–7.
  37. Brown EN, Kon ZN, Tran R, et al. Strategies to reduce intraluminal clot formation in endoscopically harvested saphenous veins. *J Thorac Cardiovasc Surg* 2007; 134: 1259–65.

38. Poston R, Desai P. Heparin administration prior to endoscopic vein harvest limits clot retention and improves graft patency. In: The 2009 annual meeting of the International Society of Minimally Invasive Cardiothoracic Surgery; 2009 June 3–6; San Francisco, CA.