

Transrektalna ultrazvočna preiskava in igelna biopsija prostate

Transrectal ultrasound and needle biopsy of the prostate

Tomaž Smrkolj

KO za urologijo, UKC
Ljubljana, Zaloška 7,
1000 Ljubljana

Korespondenca/ Correspondence:

Tomaž Smrkolj,
e: tomaz.smrkolj@kclj.si

Ključne besede:

benigna bolezen prostate; rak prostate; transrektalna ultrazvočna preiskava; biopsija prostate

Key words:

benign prostatic disease; prostate cancer; transrectal ultrasound; prostate biopsy

Citirajte kot/Cite as:

Zdrav Vestn 2015;
84: 834–42

Prispelo: 6. dec. 2014,
Sprejeto: 23. nov. 2015

Izvleček

V zadnjih 25 letih je uvedba PSA omogočila odkrivanje raka prostate v zgodnjem obdobju, zaradi česar je za klinično uporabo postala pomembna transrektalna ultrazvočna preiskava prostate z biopsijo. Z transrektalno ultrazvočno preiskavo prostate natančneje opredelimo nekatere benigne bolezni prostate in semenskih mešičkov: benigno povečanje prostate, vnetje prostate in ciste v prostati ter semenskih mešičkih. Uporabljamo jo tudi pri opredelitvi obstruktivnih vzrokov moške neplodnosti. Največkrat transrektalno ultrazvočno preiskavo uporabljamo pri igelni biopsiji prostate ob sumu na raka prostate. Poleg sistematičnega odvzema tkivnih vzorcev, značilni ultrazvočni izgled sprememb pri raku prostate omogoča ciljni odvzem vzorcev iz sumljivih mest. V prispevku so opisane indikacije in kontraindikacije za transrektalno igelno biopsijo prostate, pomen antibiotične zaščite, različni načini vzorčenja ter možni zapleti. V nadaljevanju so predstavljene izkušnje Kliničnega oddelka za urologijo v Univerzitetnem kliničnem centru v Ljubljani.

Abstract

In the last 25 years widespread use of PSA caused a stage migration of prostate cancer towards localized disease at diagnosis, which resulted in transrectal ultrasound biopsy to become standard in clinical practice. Transrectal ultrasound examination of the prostate is used to diagnose benign prostatic diseases, e.g. benign prostatic enlargement, prostatitis, prostatic and seminal vesicle cysts. It is also important in the detection of obstructive causes of male infertility. Transrectal ultrasound examination is performed most often in needle biopsy for prostate cancer diagnosis. Besides guiding systematic tissue core biopsy, characteristic ultrasound changes facilitate target biopsies of suspect areas. The article describes indications, contraindications, antibiotic prophylaxis, various biopsy templates and complications of the needle biopsy. Experience with transrectal ultrasound-guided biopsy at the Department of Urology of the University Medical Centre in Ljubljana is presented.

Uvod

Rak prostate je najpogostejši rak pri starejših moških v Evropi z incidenčno stopnjo preko 200 bolnikov na 100.000 prebivalcev letno v državah Severne in Zahodne Evrope, medtem ko se v Južni in Srednji Evropi incidenca giblje med 50 in 150 bolnikov na 100.000 prebivalcev letno. Naraščanje incidence v teh državah je bistveno večje kot v državah severne in zahodne Evrope.¹ Tudi v Sloveniji je rak prostate najpogostejši rak pri moških in predstavlja 21,5 % vseh vrst rakov. Ocenjena incidenčna stopnja za leto

2014 znaša 179 bolnikov na 100.000 prebivalcev letno z letnim porastom incidence za 8,3%.² Hiter porast incidence raka prostate pripisujejo predvsem uvedbi in široki uporabi tumorskega označevalca »prostatični specifični antigen« (PSA) pri moških brez simptomov in bolnikih s težavami pri uriniranju.³ Več obsežnih multicentričnih raziskav se je ukvarjalo z vprašanjem smiselnosti presejanja celotne moške populacije s PSA za ugotavljanje raka prostate, vendar jasnega odgovora, ali presejanje zmanjša

umrljivost zaradi raka prostate, za zdaj ni. Zagotovo s presejanjem ugotovimo večje število bolnikov z rakom prostate, poleg tega se pri teh bolnikih rak ugotovi v nižjem stadiju, vendar je vpliv na preživetje vprašljiv. Tako je velika Evropska raziskava presejanju pripisala 29 % znižanje umrljivosti zaradi raka prostate, ne pa tudi povečanega splošnega preživetja,⁴ medtem ko raziskavi iz ZDA in Finske znižanja umrljivosti nista potrdili.^{5,6} Za zmanjšanje števila moških, ki bi jih vključevali v presejanje, bi bilo smiselno upoštevati dejavnike tveganja, ki so pri raku prostate naslednji: starost, rasna pripadnost in dedna obremenjenost.⁷

Odkritje PSA⁸ in pričetek njegove rutinske uporabe koncem 80. let prejšnjega stoletja sta bistveno spremenila tudi odkrivanje in zdravljenje bolnikov z rakom prostate, saj se je delež bolnikov z novo ugotovljenim lokaliziranim rakom prostate močno povečal.⁹ V obdobju pred uporabo PSA je bil pri večini bolnikov rak prostate ugotovljen zaradi simptomov lokalnega napredovanja ali metastatske bolezni, pri čemer je bila prostata tipno spremenjena, zaradi česar je način odvzema biopsijskega vzorca preko posebnega prstnega nastavka, ki ga je preiskovalec uporabljal pri digitorektalnem pregledu prostate, zadoščal. Pri začetnem lokaliziranem raku prostata pogosto tipno ni spremenjena, oziroma so spremembe majhne, tako da slepa metoda biopsije preko prstnega nastavka ne zagotavlja dovolj natančnega in sistematičnega odvzema vzorcev.

Čeprav je Watanabe s sodelavci že v letu 1968 opisal metodo transrektalne ultrazvočne preiskave prostate (TRUZ),¹⁰ so šele 21 let kasneje TRUZ uporabili za vodeno igelno biopsijo prostate.¹¹

Diagnostični postopek ugotavljanja raka prostate temelji na patohistološkem pregledu prostatičnega tkiva, ki ga lahko pridobimo z igelno biopsijo, ob transuretralni resekciji prostate ali klasični odprti prostatektomiji. Glede na to, da presejanje raka prostate v Sloveniji zaenkrat ne poteka, se pri veliki večini bolnikov med 50. in 75. letom starosti diagnostični postopek na bolnikovo ali zdravnikovo pobudo prične ob obisku izbranega zdravnika zaradi težav z uriniranjem. Izbrani zdravnik opravi meritev PSA

in digitorektalni pregled prostate ter v primeru povišanega PSA in/ali tipno spremenjene prostate bolnika napoti k urologu.

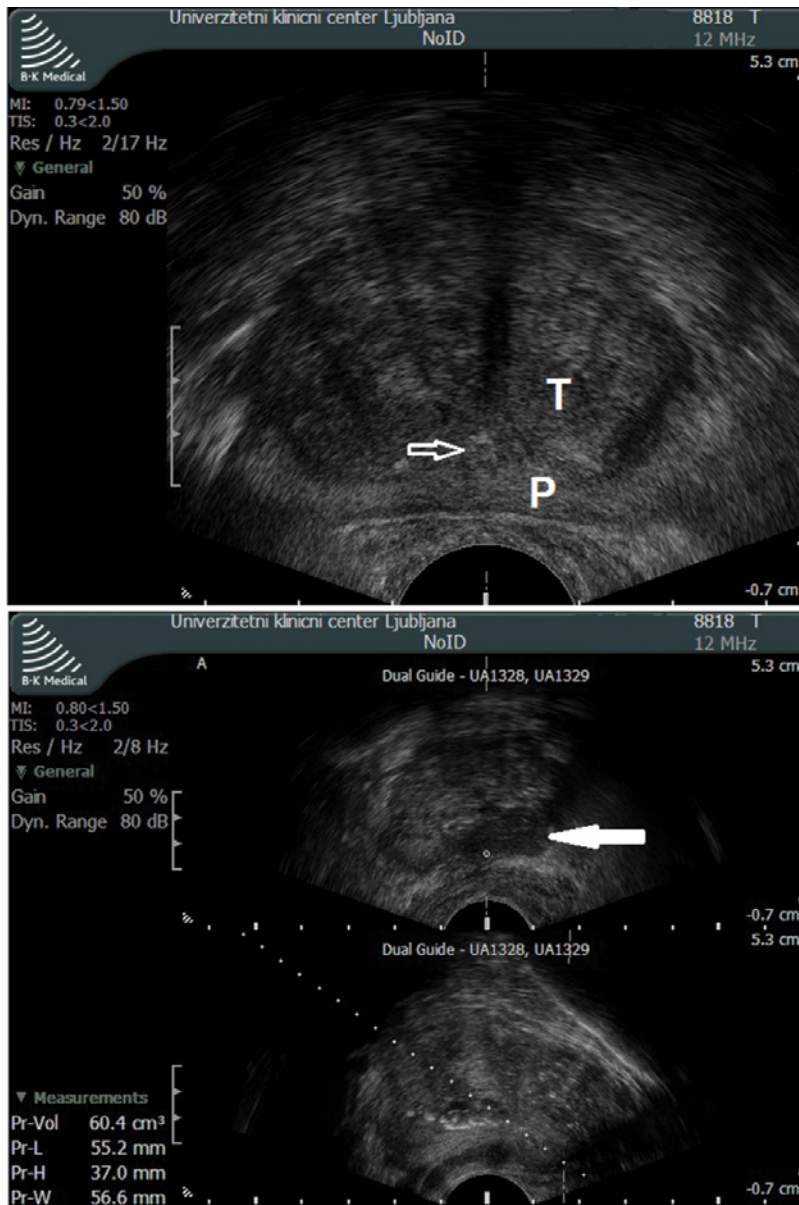
Namen dela je podrobneje opisati TRUZ prostate in igelno biopsijo prostate ter analizirati naše podatke o punkciji prostate.

Normalni ultrazvočni izgled prostate

Poleg vodene biopsije ob sumu na raka prostate z TRUZ ugotavljamo tudi bengine spremembe na prostati in semenskih mešičkih. Pri vsaki TRUZ, ki jo vedno opravimo v prečnem in vzdolžnem prerezu, pregledamo, izmerimo in opišemo: homogenost parenhima prostate, volumen prostate, omejenost od okolice, sečnico, izgled in velikost semenskih mešičkov v prečnem prerezu, končni del semenovodov, ob vsaj malo napolnjenem sečnem mehuru pa prikažemo in opišemo tudi prehod prostatične sečnice v vrat sečnega mehura. Dokler v procesu staranja ne pride do povečanja volumna prostate preko 25 ml, na prečnem prerezu parenhim prostate izgleda homogen, zato redko zaznamo mejo med perifernim in prehodnim področjem. Redke, naključno razporejene majhne kalcinacije v prehodnem področju ne predstavljajo bolezenskih sprememb¹² in predstavljajo področja z zaostalim in kalciniranim prostatičnim izločkom.

Na prečnem prerezu med premikanjem ultrazvočne sonde v globino ocenimo omejenost prostate od okolice, kar je pomembno v primeru, ko se za raka prostate značilne spremembe širijo preko meje prostatične ovojnice. Sečnico na prečnem prerezu najlažje najdemo v področju prostatičnega vrha (apeksa), kjer ima zaradi semenskega kolikulusa obliko narobe obrnjene črke Y, proti bazi prostate pa jo na prečnem prerezu vidimo zgolj v primeru, da je v njej manjša količina tekočine, ali so ob njej kalcinacije. Na vzdolžnem prerezu je sečnica dobro vidna in ima srpast potek od vrha prostate do vstopa v sečni mehur, kjer se lijakasto razpre.

Za prikaz semenskih mešičkov in semenovodov moramo ultrazvočno sondo premakniti globlje v zadnjik, kar je za nekatere preiskovance neprijetno in boleče. Semen-



Slika 1: Zgoraj: ultrazvočni izgled pri benignem povečanju prostate. Spodaj: ultrazvočni izgled pri raku prostate. T – prehodno področje, P – periferno področje, prazna puščica – sečnica, obdana s prostatoliti, polna puščica – za rak prostate sumljivo hipoehogeno področje.

ska mešička sta od okolice dobro omejeni hipoehogeni strukturi z rahlo valovito steno in normalno merita 4,5–5,5 cm v dolžino ter do 2 cm v širino.¹²

Ultrazvočni izgled benignih sprememb prostate in semenskih mešičkov

Najpogostejša benigna bolezen prostate je benigno povečanje, ki ga na TRUZ vidimo kot volumsko povečano prehodno področje. Kljub temu, da je določanje volumna prostate z TRUZ natančnejše od merjenja pri transabdominalni ultrazvočni preiskavi trebuha,¹³ smernice Evropskega združenja

urologov za obravnavo bolnikov s težavami zaradi benignega povečanja prostate priporočajo določanje volumna prostate s transabdominalno ultrazvočno preiskavo ali pa z TRUZ,¹⁴ pri čemer je dostopnost do preiskave TRUZ bistveno manjša, invazivnost pa precej večja. Pri benignem povečanju prostate vidimo srpasto oblikovano mejo med perifernim področjem in povečanim prehodnim področjem, ki jo pogosto poudarjajo hiperehogene kalcinacije »prostatoliti – corpora amylacea«. Te so še posebej dobro vidne v okolici sečnice (Slika 1–zgoraj).

Pri akutnem prostatitisu, pri katerem se klinična slika ne izboljšuje kljub antibiotičnemu zdravljenju, s TRUZ potrdimo ali izključimo absces v prostati. Navadno se prikaže kot dobro omejeno hipoehogeno ali anehogeno področje nepravilne oblike, ki je s širokim robom dobro omejeno od preostalega dela prostate.¹⁵ Z uporabo dopplerskega načina v okolici abscesa prikažemo povišano stopnjo prekrvitve. Nekateri avtorji so poročali o uspešnem izpraznitvenem drenažju abscesa prostate, opravljenem s pomočjo TRUZ,^{15,16} vendar smernice Evropskega združenja urologov tovrstni način zdravljenja odsvetujejo.¹⁷

Redko s TRUZ ugotovimo ciste v prostati ali semenskih mešičkih, ki so prirojene (ciste Müllerjevega voda in povečan utriculus prostaticus, ciste Wolffovega voda – ejakulacijskega duktusa) ali pridobljene. Manjše klinično ne povzročajo težav, so pa lahko povezane s prirojenimi nepravilnostmi ledvic, večje pa povzročajo motnje plodnosti, inkontinenco, ponavljajoče se okužbe sečil, hematospermijo, bolečine pri uriniranju, prostatitis in epididimitis. S pomočjo TRUZ lahko opravimo igelno aspiracijo ugotovljenih cist v diagnostične ali terapevtske namene.¹⁸ Iz semenskih mešičkov z igelno aspiracijo pridobimo semensko tekočino in ugotovljamo prisotnost spermijev pri moških z obstruktivnimi vzroki za neplodnost.

Ultrazvočne značilnosti pri raku prostate

Za raka prostate značilna sprememba je na TRUZ hipoehogeno in se nahaja v peri-

fernem področju (Slika 1–spodaj),¹⁹ vendar ima tak izgled le okoli 60–68 % vseh področij, kjer se nahaja rak prostate, medtem ko je 23–39 % izoehogenih in 1–8 % hiperehogenih,^{20,21} zaradi česar samo s TRUZ ne moremo zanesljivo izključiti raka prostate. Le v 44 % hipoehogenih sprememb najdemo raka prostate, je pa verjetnost potrditve raka visokega gradusa večja pri bolnikih z hipoehogenimi spremembami v prostati.²² V primeru, da hipoehogeno področje najdemo, prikažemo, ali prerašča ovojnico prostate ali semenske mešičke.

Standardno sivinsko ultrazvočno preiskavo prostate za večjo občutljivost in specifičnost dopolnimo z dopplersko preiskavo, ki zaznava področja spremenjene prekrvitve kot posledico angiogeneze v tumorju. Ugotovili so, da se na ta način občutljivost zaznavanja poveča s 65 % na 81 %, kljub temu pa natančnost TRUZ ni dovolj visoka, da bi nadomestila igelno biopsijo.²³ Razvijajo in v klinično prakso postopno uvajajo napredne načine TRUZ, kot so uporaba ultrazvočnih kontrastnih sredstev,²⁴ elastografije,²⁵ združevanje (fuzijo) slik TRUZ in magnetnoresonančne preiskave prostate²⁶ ter uporaba tridimenzionalne tehnike pri TRUZ.²⁷

Transrektalna ultrazvočno vodena igelna biopsija prostate

Največje število TRUZ preiskav prostate je opravljenih v sklopu igelne biopsije prostate pri diagnosticiranju raka prostate. Zaradi uporabe PSA se sedaj rak prostate večinoma ugotovi pri bolnikih, ki nimajo simptomov, pogosto spremembe zaradi majhne velikosti tudi niso tipne pri digitorektalnem pregledu prostate. Transrektalna ultrazvočno vodena igelna biopsija prostate predstavlja zlati standard pri ugotavljanju raka prostate.^{7,12} Pri odločitvi glede indikacije za igelno biopsijo prostate je potrebno upoštevati najmanj dve vrednosti PSA v razmiku nekaj tednov,²⁸ izvid palpacije prostate, bolnikovo starost in spremljajoče bolezni ter pomen biopsijskega izvida za zdravljenje.²⁹ Absolutne kontraindikacije za igelno biopsijo prostate so: koagulopatije in antikoagulantno zdravljenje, boleče spremembe v anorektalnem področju, imunosupresivno zdravljenje in aktuni

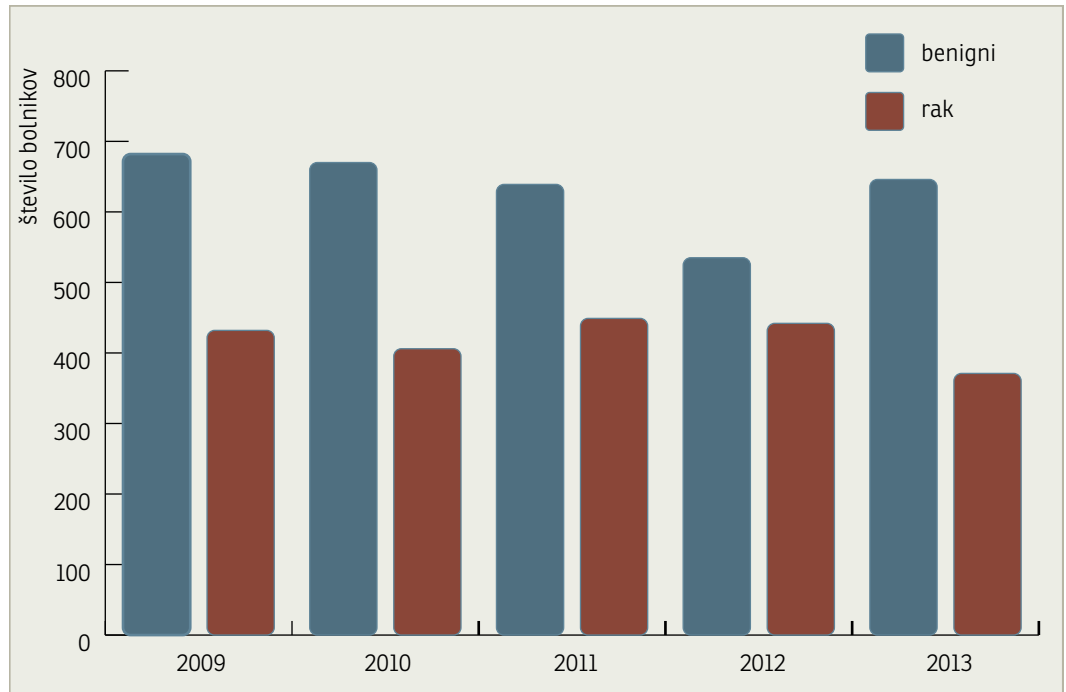
prostatitis.¹² Igelno biopsijo ob negativnem patohistološkem izvidu ponovimo v primeru še vedno povišanega PSA in/ali tipno spremenjene prostate, naraščujočega PSA, za raka sumljivih žlez pri prejšnji biopsiji in ob prisotnosti obsežnih področij prostatične intraepitelne neoplazije (HG PIN).⁷

Antibiotična zaščita pred posegom je priporočljiva, pri čemer pa se izbira antibiotika in trajanje zaščite med ustanovami razlikujejo. Smernice Evropskega združenja urologov priporočajo uporabo kinolonov, predvsem ciprofloksacin.⁷ Nekateri raziskave navajajo, da je učinkovitost enkratnega odmerka kinolonov enaka tridnevniemu jemanju,³⁰ druge pa se s tem ne strinjajo.³¹

Način vzorčenja se je v dveh desetletjih spremenil. Standardni odvzem šestih tkivnih vzorcev zadostuje le pri bolnikih z majhno prostato, medtem ko je pri začetno povečani prostati potrebno pridobiti vsaj 8 vzorcev, pri večini bolnikov pa je za zanesljivejši rezultat preiskave primeren odvzem 10 ali celo 12 vzorcev.^{32–34} V primeru, da dve igelni biopsiji pokažeta negativen rezultat, nekateri avtorji priporočajo izvedbo tretje igelne biopsije po saturacijski shemi z vsaj 20 vzorcev in poročajo o potrditvi raka prostate pri celo 41 % bolnikov, ki so prej imeli dve negativni biopsiji.³⁵ Poleg večjega števila tkivnih vzorcev trenutno uporabljani načini vzorčenja ne predvidevajo vzorčenja prehodnega področja in medianega dela prostate, temveč se osredotočajo na lateralni rob prostate, kjer vznikne največji delež rakov prostate.^{7,36} Delež raka prostate, ki vznikne v prehodnem področju, je zelo majhen (1,8 %), zaradi česar pri prvi biopsiji odvzem vzorcev iz tega področja ni smiseln,³⁶ če pa biopsije ponavljamo zaradi pred tem negativnega rezultata, pa je včasih smiselno vključiti tudi prehodno področje. Dodatno biopsijo semenskih mešičkov v sklopu biopsije prostate napravimo, ko bodisi s tipanjem ali na osnovi predhodne pozitivne biopsije z oceno po Gleasonu > 4 ali PSA > 10ng/ml posumimo na lokalno napredovalega raka prostate,³⁷ čeprav lahko še podrobnejšo informacijo neinvazivno pridobimo tudi z MRI.

Najpogostejši zapleti transrektalne igelne biopsije prostate so hematospermija (6–

Slika 2: Letno število bolnikov z benignim in malignim izvidom igelne biopsije prostate, opravljene na Kliničnem oddelku za urologijo v Univerzitetnem kliničnem centru v Ljubljani.



86 %), hematurija (27,9–64,5 %) in krvavitev iz rektuma (11,5–40 %), pri katerih se v veliki večini primerov krvavitev ustavi sama, izguba krvi pa klinično ni pomembna. Med redkejše zaplete uvrščamo prostatitis, okužbo sečil s povišano telesno temperaturo in epididimitis, ki pri 2–6,3 % bolnikov zahtevajo bolnišnično zdravljenje. Zastoj urina se pojavi pri 0,2–1,7 % bolnikov, poslabšanje simptomov spodnjih sečil pa pri četrtini bolnikov.³⁸

V primerjavi s transrektalno igelno biopsijo prostate ima transperinealna biopsija določene prednosti, ima pa tudi slabosti. Pri transperinealni biopsiji prostate natančneje vzorčimo apikalni del prostate, odvzamemo pa lahko tudi več vzorcev kot pri transrektalni biopsiji. Teoretično je tudi manjša nevarnost okužb, saj pot igle poteka skozi kožo, ki jo aseptično pripravimo. Poglavitne slabosti transperinealne biopsije so potreba po splošni anesteziji in s tem povezan daljši čas preiskave ter nekoliko večja verjetnost akutne zapore urina.³⁹ Transperinealno biopsijo uporabimo, ko transrektalna biopsija ni možna, npr. pri bolnikih po amputaciji rektuma, z aktivnimi vnetnimi boleznimi rektuma ter zožitvami anusa.

Transuretralna resekcija prostate kot diagnostična metoda nima pomena pri odkrivanju raka prostate, saj prispeva vzorce

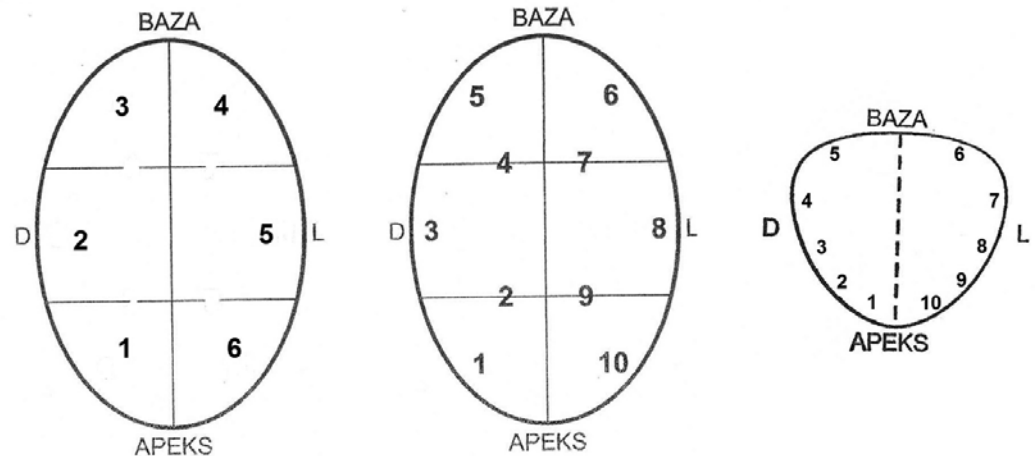
predvsem iz prehodnega področja, kjer pa rak prostate redko vznikne. Zigeuner in sod. so v svoji raziskavi poročali o zgolj 7,6 % bolnikov s pred tem negativno igelno biopsijo, pri katerih so pri transuretralni resekciji prostate potrdili raka prostate.⁴⁰

Naše izkušnje z uporabo transrektalne ultrazvočno vodene igelne biopsije prostate

Na kliničnem oddelku za urologijo v Univerzitetnem kliničnem centru v Ljubljani je bila prvič opravljena transrektalna ultrazvočno vodena igelna biopsija prostate leta 1992.

V letu 2008 smo pri diagnosticiranju bolezni prostate pričeli uporabljati nov ultrazvočni aparat izdelovalca Brüel & Kjær z bipanarno endorektalno ultrazvočno sondo z manjšim premerom in zamenljivim vodilom za igelno biopsijo prostate, kar je omogočilo hitrejše delo. Preiskava je za bolnike opazno manj neprijetna in boleča zaradi manjšega premera sonde v primerjavi z aparatom istega proizvajalca, ki smo ga uporabljali pred letom 2008. Bistveno bolj kakovosten je slikovni prikaz, saj sonda deluje s frekvenco 12 MHz, izboljšana je tudi računalniška obdelava ultrazvočnega signala in omogočen dopplerski način preiskave.

Slika 3: Način vzorčenja pri igelni biopsiji prostate. Levo je prikazano vzorčenje s 6 vzorci, v sredini s 6 lateralnimi in 4 medialnimi vzorci in desno z 10 lateralnimi vzorci, ki ga trenutno uporabljamo.



Poseg opravimo ambulantno. Za analgezijo uporabljamo lidokain gel, ki ga apliciramo intrarektalno, saj pri vbrizganju lokalnega anestetika v prostor med prostato in rektum, ki ga priporočajo smernice Evropskega združenja urologov,¹⁷ pogosto pride do krvavitve v ta prostor, obenem pa tudi vbrizgana tekočina opazno poslabša preglednost prostate, oddalji prostato od ultrazvočne sonde in podaljša pot biopsijske igle, zaradi česar je natančen odvzem tkivnih vzorcev otežen, vzorci pa pogosto razdrobljeni. Bolnik neposredno pred posegom prejme peroralno antibiotično zaščito, s katero praviloma nadaljuje 5 dni po posegu. Empirično uporabljamo ciprofloksacin.

V 5-letnem obdobju od leta 2009 do 2013 smo opravili transrektalno ultrazvočno vodeno igelno biopsijo prostate pri 5.272 bolnikih oziroma letno v povprečju pri 1.054 bolnikih.

V povprečju smo raka prostate potrdili pri 420 bolnikih letno oziroma pri 39,8 % bolnikov, ki so imeli napravljeno biopsijo prostate (Slika 2), kar je primerljivo tudi s podatki iz zadnjih raziskav, kjer so z transrektalno ultrazvočno vodeno biopsijo prostate odkrili raka prostate pri 38–41,5 % bolnikov.^{41,42}

Število in razporeditev odvzema vzorcev pri bolnikih smo z leti spreminjali. V prvi polovici prejšnjega desetletja smo na osnovi priporočil tujih raziskav in na podlagi rezultatov raziskave, opravljene na našem oddelku,⁴³ standardni odvzem šestih vzorcev nadomestili z desetimi vzorci in v začetku tega desetletja razporeditev prilagodili, saj večina

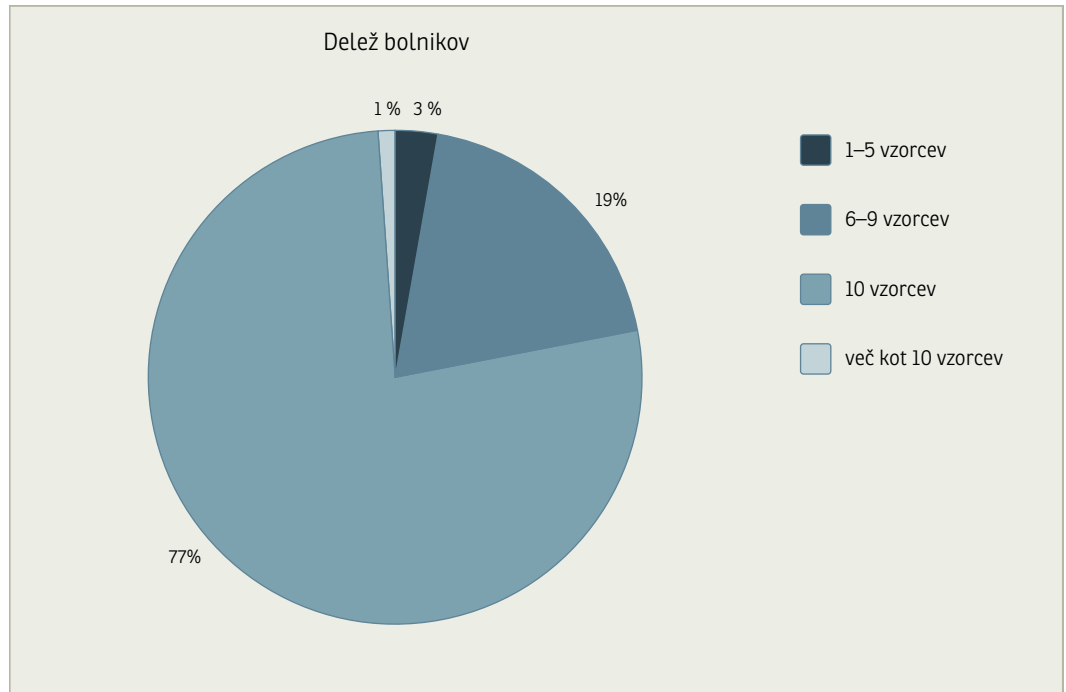
primerov začetega raka prostate po novejših spoznanjih raste v lateralnih delih perifernegega področja prostate (Slika 3).

Poleg standardne razporeditve 10 vzorcev dodatno vzorčimo še ultrazvočno sumljive predele. Dodatne vzorce jemljemo tudi, če je prostata močno povečana. V primeru, da vrednost PSA in digitorektalni pregled prostate nedvoumno kažeta na raka prostate, opravimo zgolj potrditveno biopsijo, pri kateri je število vzorcev lahko manjše od 6. Pri bolnikih, ki imajo prostato z majhnim volumnom, število vzorcev prav tako zmanjšamo na 6 (Slika 4). Kljub temu, da nekateri avtorji v svojih raziskavah zagovarjajo večje število vzorcev, in sicer 12, 14 ali celo 18 vzorcev pri prostati z volumnom nad 60 ml, pa so naši rezultati po deležu odkritega raka prostate povsem primerljivi s temi raziskavami.⁴²

Za odvzem tkivnih vzorcev uporabljamo avtomatsko biopsijsko pištolo, ki omogoča natančen in hiter odvzem ter dobro kakovost vseh odvzetih vzorcev s konstantno dolžino in premerom. Mesto odvzema oziroma pot biopsijske igle natančno kažejo oznake na zaslonu ultrazvočnega aparata v vzdolžnem in prečnem prerezu.

Po naših izkušnjah so najpogostejši zapleti hematospermija, hematurija in blaga krvavitev iz rektuma. Ker bolniki ob preiskavi dobijo pisna navodila, v katerih so ti zapleti opisani s pojasnilom, da gre za pogoste, a prehodne pojave, jih bolniki le redko prijavijo. Hujši zapleti po transrektalni biopsiji prostate, ki terjajo hospitalizacijo bolnika, so redki. Letno na hospitalnem oddelku obravnavamo do 5 bolnikov (0,5 %) s hujšo

Slika 4: Delež bolnikov, pri katerih smo odvzeli navedeno število tkivnih vzorcev v obdobju od leta 2009 do 2013.



krvavitvijo iz rektuma, ki se praviloma ustavi po tamponiranju rektuma z zložencem ali balonsko tamponado z urinskim katetrom. Do 5 bolnikov (0,5 %) letno sprejmemo tudi zaradi okužbe sečil s prostatitisom in/ali epididimitisom, medtem ko je ogrožujoča urosepsa zelo redka (do 1 bolnik letno (0,1 %)). V primeru okužb po transrektalni biopsiji prostate uporabljamo paranteralno antibiotično zdravljenje, ki ga empirično pričnemo z gentamicinom, ciprofloksacinom ali cefalosporinom 3. generacije in jo nato prilagodimo glede na izvid antibiograma urinokulture po Sanfordu ali hemokulture. Po podatkih iz literature se sicer resna krvavitev iz rektuma pojavi v 2,5 %, okužba, ki zahteva hospitalizacijo v 2–6,3 %, urosepsa pa v 0,6–1,7 %.³⁸

Zaključek

Transrektalna ultrazvočna preiskava prostate je postala metoda izbire v diagnosticiranju raka prostate, uporabljamo jo tudi za natančnejšo opredelitev benignih bolezni prostate in semenskih mešičkov. Z razvojem naprednejših načinov ultrazvočnega prikaza prostate pričakujemo še natančnejšo opredelitev za raka sumljivih področij v prostati, kar bo povečalo diagnostično občutljivost igelne biopsije prostate. Obenem izbira optimalnega načina vzorčenja pri igelni biopsiji pomeni višjo občutljivost preiskave za bolnike še sprejemljivim številom tkivnih vzorcev.

Literatura

1. Arnold M, Karim-Kos HE, Coebergh JW, Byrnes G, Antilla A, Ferlay J, et al. Recent trends in incidence of five common cancers in 26 European countries since 1988: Analysis of the European Cancer Observatory. *Eur J Cancer* 2015; 51: 1164–1187.
2. SLOA: Slovenija in rak. Epidemiologija in register raka. Ljubljana: Onkološki inštitut; 2011. Dosegljivo 05.10.2015 s spletne strani: <http://www.slora.si/>.
3. Stattin P, Johansson R, Damber JE, Hellström M, Hugosson J, Lundgren R, et al. Non-systematic screening for prostate cancer in Sweden—survey from the National Prostate Cancer Registry. *Scand J Urol Nephrol* 2003; 37: 461–465.
4. Schröder FH, Hugosson J, Roobol MJ, Tammela TL, Ciatto S, Nelen V, et al. Prostate-cancer mortality at 11 years of follow-up. *N Engl J Med* 2012; 366: 981–990.
5. Andriole GL, Crawford ED, Grubb RL 3rd, Buys SS, Chia D, Church TR, et al. Prostate cancer screening in the randomized Prostate, Lung, Colorectal, and Ovarian Cancer Screening Trial: mortality results after 13 years of follow-up. *J Natl Cancer Inst* 2012; 104: 125–132.
6. Kilpeläinen TP, Tammela TL, Malila N, Hakama M, Santti H, Määtänen L, et al. Prostate cancer mortality in the Finnish randomized screening trial. *J Natl Cancer Inst* 2013; 105: 719–725.

7. Heidenreich A, Bellmunt J, Bolla M, Joniau S, Mason M, Matveev V, et al. EAU guidelines on prostate cancer. Part 1: screening, diagnosis, and treatment of clinically localised disease. *Eur Urol* 2011; 59: 61–71.
8. Stamey TA, Yang N, Hay AR, McNeal JE, Freiha FS, Redwine E. Prostate-specific antigen as a serum marker for adenocarcinoma of the prostate. *N Engl J Med* 1987; 317: 909–916.
9. Ilic D, Neuberger MM, Djulbegovic M, Dahm P. Screening for prostate cancer. The Cochrane database of systematic reviews. 2013; 1:CD004720.
10. Watanabe H, Kato H, Kato T, Morita M, Tanaka M. Diagnostic application of ultrasonotomography to the prostate. *Nihon Hinyokika Gakkai zasshi. The Japanese journal of urology* 1968; 59: 273–279.
11. Hodge KK, McNeal JE, Stamey TA. Ultrasound guided transrectal core biopsies of the palpably abnormal prostate. *The Journal of urology* 1989; 142: 66–70.
12. Trabulsi EJ, Halpern EJ, Gomella LG. Ultrasonography and biopsy of the prostate. In: Wein AJ, Kavoussi LR, Campbell MF, eds. *Campbell-Walsh urology*. Vol 3. 10th ed. Philadelphia, PA: Elsevier Saunders; 2012. p. 2735–2747.
13. Stravodimos KG, Petrolekas A, Kapetanakis T, Vourekas S, Koritsiadis G, Adamakis I, et al. TRUS versus transabdominal ultrasound as a predictor of enucleated adenoma weight in patients with BPH: a tool for standard preoperative work-up? *Int Urol Nephrol* 2009; 41: 767–771.
14. Oelke M, Bachmann A, Descazeaud A, Emberton M, Gravas S, Michel MC, et al. EAU guidelines on the treatment and follow-up of non-neurogenic male lower urinary tract symptoms including benign prostatic obstruction. *Eur Urol* 2013; 64: 118–140.
15. Vyas JB, Ganpule SA, Ganpule AP, Sabnis RB, Desai MR. Transrectal ultrasound-guided aspiration in the management of prostatic abscess: A single-center experience. *The Indian journal of radiology & imaging* 2013; 23: 253–257.
16. Chou YH, Tiu CM, Liu JY, Chen JD, Chiou HJ, Chiou SY, et al. Prostatic abscess: transrectal color Doppler ultrasonic diagnosis and minimally invasive therapeutic management. *Ultrasound in medicine & biology*. 2004; 30: 719–724.
17. Grabe M, Bartoletti R, Bjerklund-Johansen TE, Cai T, Cek M, Koves B, et al. Guidelines on urological infections EAU Guidelines, edition presented at the 29th EAU Annual Congress. Stockholm: European Association of Urology, 2014.
18. Shebel HM, Farg HM, Kolokythas O, El-Diasty T. Cysts of the lower male genitourinary tract: embryologic and anatomic considerations and differential diagnosis. *Radiographics* 2013; 33: 1125–1143.
19. Lee F, Gray JM, McLeary RD, Meadows TR, Kumasaka GH, Borlaza GS, et al. Transrectal ultrasound in the diagnosis of prostate cancer: location, echogenicity, histopathology, and staging. *The Prostate*. 1985; 7: 117–129.
20. Shinohara K, Wheeler TM, Scardino PT. The appearance of prostate cancer on transrectal ultrasonography: correlation of imaging and pathological examinations. *J Urol* 1989; 142: 76–82.
21. Ganie FA, Wanie MS, Ganie SA, Lone H, Gani M, Mir MF, et al. Correlation of transrectal ultrasonographic findings with histo pathology in prostatic cancer. *Journal of education and health promotion*. 2014; 3: 38.
22. Noh TI, Shin YS, Shim JS, Yoon JH, Kim JH, Bae JH, et al. Are hypoechoic lesions on transrectal ultrasonography a marker for clinically significant prostate cancer? *Korean J Urol* 2013; 54: 666–670.
23. Ezquer A, Ortega Hrescak MC, Sanagua C, Roggia-Rebullida P, López R, Cenice F, et al. Transrectal doppler ultrasound during prostate biopsy: Clinical utility and limitations. *Actas Urol Esp* 2015; 39: 13–9.
24. Sharma S. Imaging and intervention in prostate cancer: Current perspectives and future trends. *The Indian journal of radiology & imaging*. 2014; 24: 139–148.
25. Zaleska-Dorobisz U, Kaczorowski K, Pawlus A, Puchalska A, Inglot M. Ultrasound elastography—review of techniques and its clinical applications. *Adv Clin Exp Med* 2014; 23: 645–655.
26. Sparks R, Bloch BN, Feleppa E, Barratt D, Madabhushi A. Fully Automated Prostate Magnetic Resonance Imaging and Transrectal Ultrasound Fusion via a Probabilistic Registration Metric. *Proceedings—Society of Photo-Optical Instrumentation Engineers*. 2013; 8671.
27. Peltier A, Aoun F, El-Khoury F, et al. 3D versus 2D Systematic Transrectal Ultrasound-Guided Prostate Biopsy: Higher Cancer Detection Rate in Clinical Practice. *Prostate cancer*. 2013; 2013: 783243.
28. Eastham JA, Riedel E, Scardino PT, Shike M, Fleisher M, Schatzkin A, et al. Variation of serum prostate-specific antigen levels: an evaluation of year-to-year fluctuations. *JAMA* 2003; 289: 2695–2700.
29. Roobol MJ, Steyerberg EW, Kranse R, Wolters T, van den Bergh RC, Bangma CH, et al. A risk-based strategy improves prostate-specific antigen-driven detection of prostate cancer. *Eur Urol* 2010; 57: 79–85.
30. Sabbagh R, McCormack M, Péloquin F, Faucher R, Perreault JP, Perrotte P, et al. A prospective randomized trial of 1-day versus 3-day antibiotic prophylaxis for transrectal ultrasound guided prostate biopsy. *Can J Urol* 2004; 11: 2216–2219.
31. Schaeffer AJ, Montorsi F, Scattoni V, Perroncel R, Song J, Haverstock DC, et al. Comparison of a 3-day with a 1-day regimen of an extended-release formulation of ciprofloxacin as antimicrobial prophylaxis for patients undergoing transrectal needle biopsy of the prostate. *BJU international*. 2007; 100: 51–57.
32. Eichler K, Hempel S, Wilby J, Myers L, Bachmann LM, Kleijnen J. Diagnostic value of systematic biopsy methods in the investigation of prostate cancer: a systematic review. *The J Urol* .2006; 175: 1605–1612.
33. Remzi M, Fong YK, Dobrovits M, Anagnostou T, Seitz C, Waldert M, et al. The Vienna nomogram: validation of a novel biopsy strategy defining the optimal number of cores based on patient age and total prostate volume. *J Urol* 2005; 174: 1256–1260.
34. Chambo RC, Tsuji FH, de Oliveira Lima F, Yamamoto HA, de Jesus CM. What is the ideal core

- number for ultrasound-guided prostate biopsy? Korean J Urol 2014; 55: 725–731.
35. Walz J, Graefen M, Chun FK, et al. High incidence of prostate cancer detected by saturation biopsy after previous negative biopsy series. Eur Urol 2006; 50: 498–505.
 36. Pelzer AE, Bektic J, Berger AP, et al. Are transition zone biopsies still necessary to improve prostate cancer detection? Results from the tyrol screening project. Eur Urol 2005; 48: 916–921.
 37. Linzer DG, Stock RG, Stone NN, Ratnow R, Ianuzzi C, Unger P. Seminal vesicle biopsy: accuracy and implications for staging of prostate cancer. Urology 1996; 48: 757–761.
 38. Loeb S, Vellekoop A, Ahmed HU, Catto J, Emberton M, Nam R, et al. Systematic review of complications of prostate biopsy. Eur Urol.2013; 64: 876–892.
 39. Scott S, Samaratunga H, Chabert C, Breckenridge M, Gianduzzo T. Is transperineal prostate biopsy more accurate than transrectal biopsy in determining final Gleason score and clinical risk category? A comparative analysis. BJU Int. 2015; 116 Suppl 3:26–30
 40. Zigeuner R, Schips L, Lipsky K, Auپرich M, Salfellner M, Rehak P, et al. Detection of prostate cancer by TURP or open surgery in patients with previously negative transrectal prostate biopsies. Urology 2003; 62: 883–887.
 41. Bustamante M, Durán-Rivera A, Ramos-Campos M, Marqués-Vidal E. Influence of learning curve in the diagnosis of prostate cancer by ultrasound guided biopsy. Arch Esp Urol 2015; 68: 532–538.
 42. Dell'Atti L. The best prostate biopsy scheme is dictated by the gland volume: a monocentric study. European review for medical and pharmacological sciences.2015; 19: 2739–2743.
 43. Lovšin M. Sodobna diagnostika raka prostate. Onkologija. 2006; 10: 34–36.