

Predstavitev metode resekcije jeter ALPPS s prikazom primera

A case presentation of ALPPS procedure for liver resection

Valentin Sojar, Miha Petrič, Mihajlo Đokić, Dragoje Stanisavljević

Univerzitetni klinični center Ljubljana, Slovenija

Korespondenca/ Correspondence:

Miha Petrič,
e: miha.petric@kclj.si

Ključne besede:

ALPPS; jetra; metastaze; resekcija; kolorektalni rak

Key words:

ALPPS; liver; metastases; resection; colorectal cancer

Citirajte kot/Cite as:

Zdrav Vestn. 2016;
85: 491–98

Prispelo: 18. dec. 2014,
Sprejeto: 21. sept. 2016

Izvleček

Popolna odstranitev tumorja je za bolnika s primarnimi ali sekundarnimi tumorji jeter edina možnost za dolgoročno preživetje. Osnovna dejavnika pri odločitvi o kirurškem zdravljenju sta razširjenost bolezni in zadosten volumen preostanka jeter po resekciji. Marca leta 2012 je bila objavljena večja študija, v kateri so opisali novo dvostopenjsko metodo resekcije jeter, poimenovano ALPPS. Pri prvem posegu se naredi *in situ* resekcija jetrnega parenhima z ligaturo portalne vene in ohranitvijo arterije in žolčnih vodov. Ko po potrditvi s CT-preiskavo pride do zadostne hipertrofije bodočega preostanka jeter, sledi dokončna odstranitev prizadetega dela jeter. Avtorji opisujejo do 100-odstotno hipertrofijo bodočega preostanka v 7–14 dneh. Opisujemo prvi primer bolnice, pri kateri smo prvič v Sloveniji izvedli poseg po metodi ALPPS.

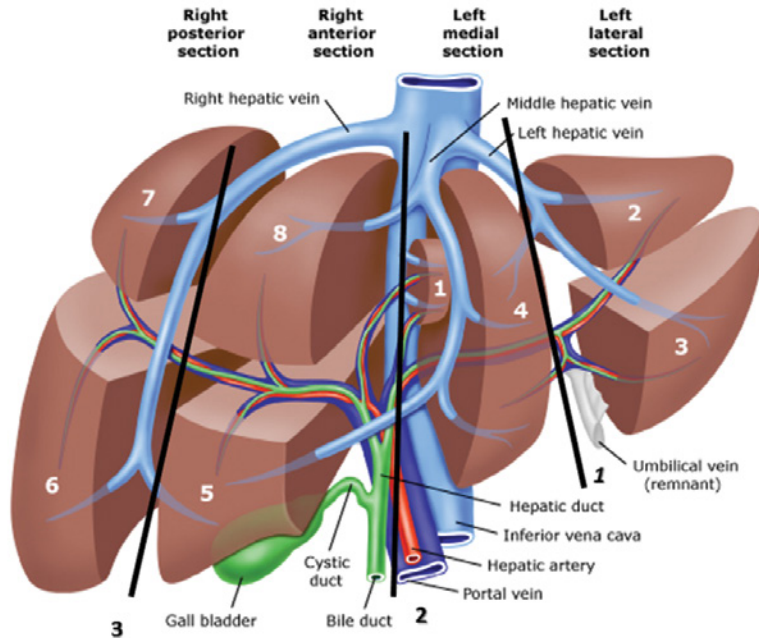
Abstract

Complete tumor resection remains the only curative treatment option for patients with primary or secondary liver metastases. The main determinants for resection are localization of metastasis and the volume of future liver remnant. In March 2012, a large study was published describing new technique for two-stage hepatic resection, ALPPS. In the first procedure surgeon performs *in situ* hepatic resection with preservation of the arteries, vein and bile ducts. One week after the first operation, CT is performed to assess hypertrophy of the future liver remnant. If hypertrophy is adequate, the final procedure with removal of the transected liver is performed. The authors describe 100 % hypertrophy of a future liver remnant in 1 to 2 week period. We describe the first successful ALPPS procedure performed in Slovenia.

Uvod

Rak debelega črevesa in danke je tretja najpogostejša vrsta raka pri moških in ženskah v Sloveniji. Letna incidenca bolnikov z rakom debelega črevesa in danke v Sloveniji narašča. Med letoma 2008 in 2012 so moški pogosteje zboleli za rakom debelega črevesa (52,1/100.000 ljudi) in danke (40,9/100.000 ljudi) v primerjavi z ženskami (38,7/100.000 in 27,7/100.000). Povprečno petletno preživetje bolnikov z rakom debelega črevesa

in danke v Sloveniji je 62 % pri bolnikih z rakom debelega črevesa in 61 pri bolnikih z rakom danke.¹ Približno 50–60 % bolnikov z rakom debelega črevesa in danke bo razvilo zasevke. Najpogostejše mesto zasevanja so jetra, sledijo pljuča, jajčniki pri ženskah in peritonealna votlina. Pri večini bolnikov se zasevki pojavijo kasneje, 20–35 % bolnikov pa ima zasevke že ob postavitvi diagnoze. Samo 10–20 % bolnikov ima primarno kirur-



Slika 1: Shematski prikaz različnih ALPPSa (1. Klasični ALPPS, 2. Levi ALPPS, 3. Desni ALPPS).

ško odstranljive zasevke. Z adjuvantnim sistemskim zdravljenjem lahko po podatkih iz literature postane resektabilnih do 50 % bolnikov, ki so bili sprva ocenjeni kot neresektabilni.²

Popolna kirurška odstranitev zasevkov je edina možnost za dolgoročno preživetje bolnikov. Ob napredku znanosti, tehničnih pripomočkov in kirurške tehnike lahko varno izvedemo tudi obsežnejše jetrne resekcije. Na to kaže sorazmerno nizka obolevnost in smrtnost v specializiranih centrih ter dobri dolgoročni onkološki rezultati. Petletno preživetje bolnikov po popolni odstranitvi kolorektalnih zasevkov je po podatkih iz literature okoli 60 %, desetletno preživetje pa okoli 40 %.^{2,3} V Sloveniji objavljena študija opisuje obolevnost v 25,5 % in smrtnost v 1,9 % ter v 38,3 % petletno preživetje po radikalni odstranitvi metastaz.⁴

V zadnjih 20 letih je prišlo do korenitih sprememb pri obravnavi bolnikov z jetrnimi zasevki raka debelega črevesa in danke. V preteklosti je bilo za oceno resektabilnosti pomembno število zasevkov ter njihova lega. Danes je ključni

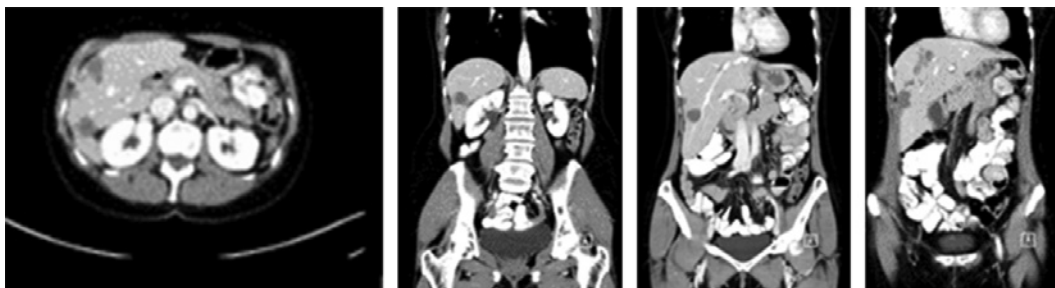
dejavnik za oceno resektabilnosti volumen jetrnega ostanka po resekciji. Jetrna odpoved in smrt bolnika zaradi premajhnega ostanka jeter po resekciji, je še vedno eden najhujših zapletov po operaciji. Pri zdravem jetrnem parenhimu zadostja ostanek 20–30 % jetrnega parenhima oziroma 0,5 % telesne teže bolnika. Pri bolnikih s prizadetim jetrnim parenhimom (kemoterapija, holestaza, fibroza, ciroza) pa potrebujemo vsaj 40–45 % ostalega jetrnega parenhima. Bolniki, pri katerih ocenimo, da je bodoči preostanek jeter premajhen, so kandidati za dvostopenjsko kirurško zdravljenje v kombinaciji z interventnimi metodami.

Trenutno sta uveljavljeni dve tehniki za povečanje bodočega jetrnega ostanka. Prva je interventna embolizacija portalne vene (EVP). EVP je tehnično izvedljiva pri večini bolnikov in ima nizko stopnjo zapletov. S tehniko EVP pride v obdobju 34–37 dni do povečanja bodočega jetrnega ostanka povprečno za 40–62 %.^{5,6} Druga metoda je ligatura ene od vej portalne vene med operacijo (LVP). LVP običajno napravimo bolniku z bilobarnimi zasevki, ugotovljenimi med operacijo, pri katerem načrtujemo sekundarno operacijo. LVP povzroči v obdobju 37–57,9 dni povečanje bodočega ostanka jeter za 30–43,1 %.^{5,6}

Z EVP in LVP omogočimo preusmeritev pretoka portalnega venskega sistema v neprizadeti jetrni parenhim in s tem njegovo hipertrofijo, medtem ko pride do atrofije dela jeter, ki vsebuje tumor. Kljub EVP in LVP okoli 30 % bolnikov ni kandidatov za kirurško zdravljenje. Glavna razloga sta dva. Prvi razlog je nezadostna hipertrofija načrtovanega preostanka jeter. Drugi razlog je napredovanje bolezni ob sorazmerno dolgem obdobju čakanja na hipertrofijo, ki lahko obsega do osem tednov.

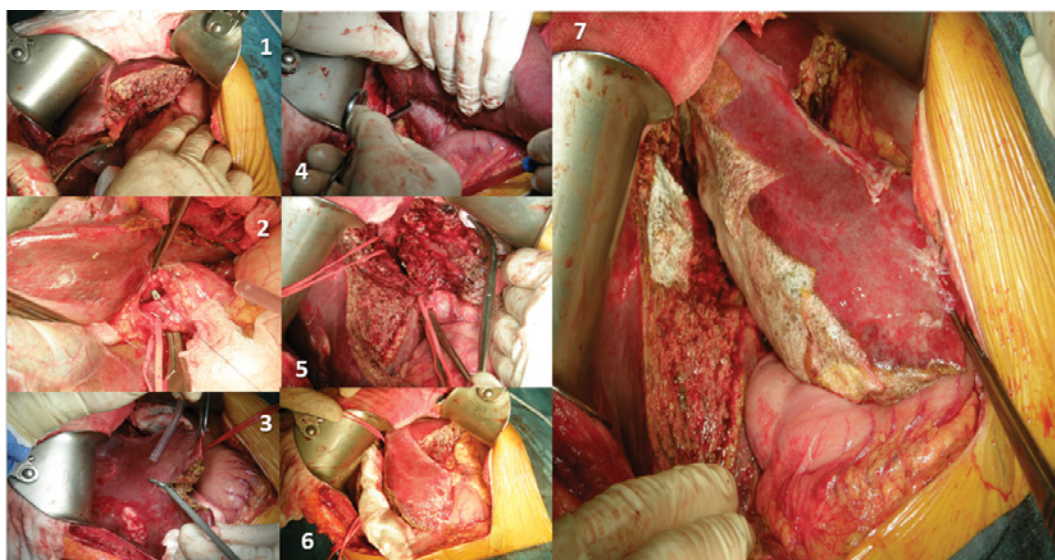
V zadnjem času se je kot alternativa že uveljavljenim postopkom pojavi-

Slika 2: CT trebuha pred pričetkom kemoterapije (17.10.2013).



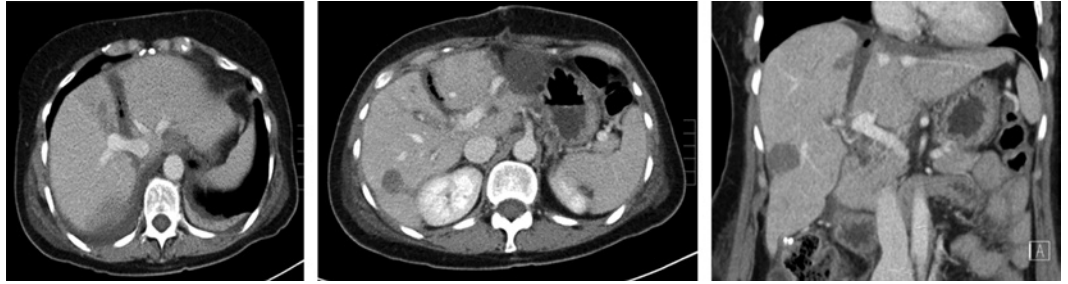la nova metoda resekcije pri bolnikih z zasevki raka debelega črevesa in danke in nezadostnim ostankom jeter: sočasna delitev parenhima jeter in ligatura portalne vene zaradi dvostopenjske hepatektomije, poimenovana ALPPS (*angl. associating liver partition and portal vein ligation for staged hepatectomy*). Gre za dvostopenjsko metodo zdravljenja. Prvič jo je leta 2007 predstavil nemški kirurg Hans Schlitt. Pri metodi se naredi *in situ* resekcija jeter z ligiranjem pripadajoče veje portalne vene in ohranitvijo arterijske oskrbe in jetrnih ven. V grobem opisujejo štiri vrste tehnike ALPPS.⁷ Klasični ALPPS naredimo tako, da v prvi fazi ligiramo desno portalno veno, napravimo disekcijo jetrne-

ga parenhima vzdolž umbilikalne fisure (desna trisekcionektomija) z ohranitvijo arterijske prekrvitve in hepatičnih ven, v drugem koraku pa dokončamo desno trisekcionektomijo. Pri t. i. levem ALPPS-u ligiramo levo portalno veno, disekcijo jetrnega parenhima med levimi in desnimi jetri vzdolž portalne fisure, pri drugem koraku dokončamo levo hemihepatektomijo s prvim jetrnim segmentom. T. i. desni ALPPS predstavlja levo lateralno sekcionektomijo, ligiranje posterolateralne veje desne portalne vene, omejene ali anatomske resekcije leve medialne sekcije, desne anteriorne sekcije ali kavdatnega lobusa. V drugem koraku sledi desna posteriorna sekcionektomija. T. i. rešilni ALPPS uporabimo pri



Slika 3: Faze prvega dela operacije (1. segmentektomija III.; 2. prepariranje a. hepaticae dex in v. portae dex; 3. transekcija parenhima; 4. mobilizacija desnih jeter; 5. stanje po popolni prekinitvi jetrnega parenhima – na trakovih sta spodaj desna arterija in desni žolčevod, zgoraj desna jetrna vena; 6. pred zaključkom prve faze; 7. stanje pred zaprtjem trebušne stene, resekcijska ploskev je pokrita z lokalnim hemostatikom).

Slika 4: Kontrolni CT po 1. fazi operacije.



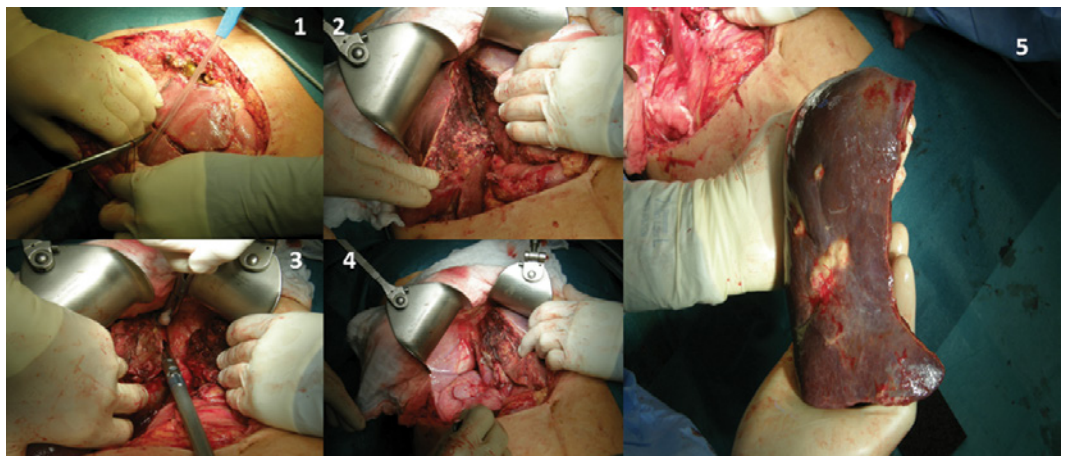
bolnikih, pri katerih kljub EVP in LVP ni prišlo do zadostne hipertrofije jeter.

Marca leta 2012 je Schnitzbauer s sodelavci⁸ objavil rezultate doslej največje študije, v kateri je predstavil novo metodo zdravljenja bolnikov. Pri bolnikih po posegu ALPPS opisujejo hipertrofijo bodočega preostanka jeter v obdobju 4 do 30 dni v 44,8–200 %.^{9,10}

Klinični primer

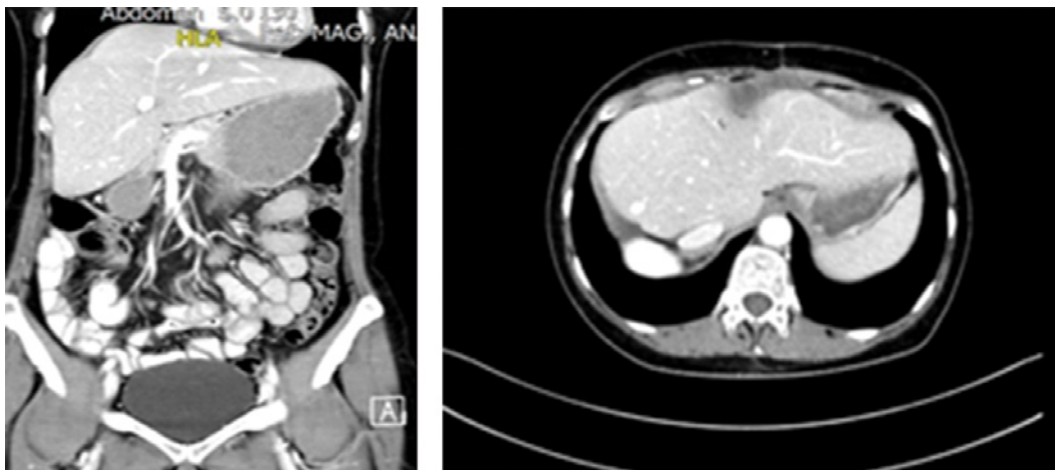
61-letni bolnici (47 kg) so februarja 2013 opravili desno hemikolektomijo zaradi primarno metastatskega adenokarcinoma cekuma (stadij pT4aN2aM1). Histologija je govorila za zmerno diferenciriran adenokarcinom cekuma z mutacijo K-ras. Potek po operaciji je minil brez zapletov. Bolnica je pred začetkom adjuvantnega zdravljenja opravila CT-trebuha, ki je pokazal številne zasevke

v obeh jetrnih režnjih. Največji konglomerat zasevkov je bil prisoten v 6. segmentu in je meril 5,8 cm, največji posamezni zasevek pa je meril 3,5 cm. Marca 2013 je pričela s kemoterapijo. Prejela je štiri cikle kemoterapije po shemi xeliri in bevacizumab. Zaradi diareje je bila junija 2013 ukinjena xeloda in uveden folfiri v kombinaciji z bevacizumabom. Bolnica je 2. 9. 2013 po 6 ciklih zaključila kemoterapijo. Od 23. 9 do 4. 11. 2013 je prejela vzdrževalne odmerke bevacizumaba. Kontrolni CT je pokazal stagniranje zasevkov za 15 % (merilo RECIST). Metastaze so bile prisotne v desnem jetrnem režnju ter 3. jetrnem segmentu. Po CT-izvidu so bili prosti 1., 2. in 4. a in b segment. CT-volumetrija je ocenila volumen segmentov 1, 2 in 4 na 226 ml, kar je 0,45 % glede na telesno težo bolnice.



Slika 5: Druga faza operacije (1. odprtje trebušne votline; 2. razprtje obeh tkivnih delov; 3. prekinitvev struktur z linearnim spenjalnikom; 4. končno stanje po odstranitvi desnih jeter; 5. desna jetra).

Slika 6: Kontrolni CT abdomna (18.04.2015).



12. 12. 2013 smo napravili eksplorativno laparotomijo, pri kateri razen metastaz v jetrih ni bilo znakov za karcinoma peritoneja. UZ jeter med operacijo je pokazal metastazo ob portalnem pediklu za 3. segment, ostale pa v desni polovici, eno v 8. segmentu tik ob srednji hepatici veni. Prost je bil 2., 4. a in 4. b segment ter 1. jetrni segment. Velikost in volumen levih jeter sta bila premajhna za takojšnje razširjeno desno hepatektomijo. Najprej smo si skozi parenhim prikazali strukture za 3. jetrni segment, jih ločeno podvezali ter odresecirali celoten 3. segment. Nato smo napravili holecistektomijo in ligirali desno vejo portalne vene, napravili disekcijo jetrnega parenhima s harmoničnim skalpelom med desno anteriorno sekcijo in levo mediano sekcijo. Ohranili smo desno arterijo in desno jetrno veno ter žolčni vod. Preko resekcijske površine smo namestili lokalni hemostatik za preprečitev nastanka adhezij.

Potek po operaciji je minil brez zapletov. Sedmi dan po operaciji smo napravili kontrolni CT-trebuha in volumetrijo. CT-volumetrija je ocenila volumen 1., 2. in 4. segmenta na 374 ml, kar je pomenilo za 65,48 % večji volumen jeter oziroma 0,75 % telesne teže bolnice.

Deseti dan po operaciji smo bolnico ponovno operirali ter dokončali desno hepatektomijo.

Potek po operaciji je minil brez zapletov. Bolnico smo 2. 1. 2014 odpustili v domačo oskrbo.

Histološki pregled odstranjenih jeter je pokazal številne zasevke adenokarcinoma, ki morfološko ustreza primarnemu tumorju cekuma, odstranjenim v zdravo.

18. 4. 2014 je opravila CT trebuha in prsnega koša, ki ni pokazal znakov za ponovitev ali napredovanje bolezni. Tumorski označevalci so bili v mejah normale.

Na pregledu dne 8. 9. 2014 se je bolnica dobro splošno počutila, pridobila je 5 kg na telesni teži in bila po UZ brez znakov napredovanja bolezni. Tumorski označevalci so bili v mejah normale (CA 19-9 3,6; CEA 0,5).

Razpravljanje

Metoda ALPPS je po predstavitvi leta 2010 v kratkem pridobila številne privržence. Predstavljala je rešitev za skupino bolnikov, ki jim splošno sprejete metode povečanja jetrnega ostanka (EVP, LVP z dvostopenjsko resekcijo) niso nudile rešitve. Danes še vedno ni nedvoumno dokazano in sprejeto, katera metoda, EVP ali LVP, je bolj učinkovita. Prav tako do 30 % bolnikov, ki so imeli napravljeno EVP in LVP, niso kandidati za kirurško odstranitev zasevkov.^{6,11} Eden od razlo-

gov je premajhna hipertrofija načrtovane ostanka jeter. Do tega najverjetneje pride zaradi arterijo-portalnih in porto-portalnih povezav v jetrnem parenhimu. Interventni radiologi lahko uspešno embolizirajo tako desno portalno veno kot veje za četrti segment in s tem popolnoma vaskularno osamijo lateralno sekcijo. Ob tem zaradi povratnega toka embolizacijskega materiala obstaja tveganje za poškodbo leve portalne vene. To vodi v nehoteno embolizacijo in trombozo portalnih žil za načrtovani jetrni ostanek. Zato pri bolniku v večini primerov ne moramo izvesti načrtovane resekcije jeter. Drugi razlog je napredovanje bolezni, do katere pride v sorazmerno dolgem obdobju (do 8 tednov po EVP ali LVP). Kokudo s sodelavci¹² je s študijo pokazal, da EVP poveča rast zasevkov raka debelega črevesa in danke v emboliziranem delu jeter v primerjavi z zasevki pri bolnikih brez EVP. Vzrok za to je verjetno kompenzacijsko povečanje arterijskega pretoka krvi v emboliziranih jetrih. Hkrati pride do sproščanja rastnih dejavnikov in aktiviranja proangiogenih dejavnikov v sklopu stresnega odziva organizma. Prednost metode ALPPS naj bi bila ravno v kombinaciji ligature veje portalne vene s popolno disekcijo jetrnega parenhima, ki preprečuje prej omenjene slabosti EVP in LVP. S tem se omogoči hitra in obsežnejša hipertrofija bodočega jetrnega ostanka. V literaturi opisujejo hipertrofijo jetrnega parenhima v obdobju 4 do 30 dni v 44,8–200 %.^{9,10} Dokončna kirurška odstranitev zasevkov je tako po metodi ALPPS hitrejša. Po podatkih iz literature je pri večini (97,1 %) bolnikov z načrtovanim posegom ALPPS dosežena resekcija, medtem ko je ta delež pri bolnikih z EVP in PVL nižji (približno 60–66 %).⁶

Ob navdušenju nad novo metodo so se pojavila številna odprta vprašanja in dileme. Pristaši EVP in LVP zagovarjajo

daljši vmesni časovni interval kot eden od dejavnikov, ki izločijo skupino bolnikov, pri katerih pride do napredovanja bolezni. Ta skupina bolnikov z agresivno boleznijo verjetno ne bi imela koristi od morebitne resekcije jetrnih zasevkov, tudi če bi resekcijo napravili pred napredovanjem bolezni. Kritiki metode ALPPS navajajo podatke iz literature, ki kažejo na posamezne primere zgodnjih ponovitev bolezni. Pri nekaterih bolnikih je prišlo do ponovitve bolezni v manj kot mesecu dni po opravljenem posegu ALPPS. Nekateri za zgodnjo ponovitev krivijo hitro regeneriranje in hipertrofijo jetrnega parenhima.¹⁶ Ob tem pride tudi do hitrejše rasti morebitnih mikrozasevkov. Schadde s sodelavci^{13,14} poroča o ponovitvi bolezni pri 54 % bolnikov, operiranih po metodi ALPPS v obdobju enega leta. Eden glavnih argumentov teh kritikov metode ALPPS je tudi visoka smrtnost. Po podatkih iz literature dosega 9,6–12 % in je višja v primerjavi z EVP in LVP (do 6 %).⁶ Na tem mestu je potrebno poudariti, da je bila skupina bolnikov, pri katerih je bil izveden poseg ALPPS, sestavljena iz bolnikov z obsežnim tumorskim bremenom, ki so bili označeni kot neresektabilni z uporabo standardnih metod zdravljenja, in tistih, pri katerih EVP in LVP nista bili uspešni.

Eno od pomembnih in nedorečenih vprašanj je tudi, za katero vrsto bolezni je ALPPS primeren. V preglednem članku so bili zbrani podatki za 160 bolnikov, pri katerih je bil napravljen poseg ALPPS.⁶ Skupina bolnikov in bolezni je zelo heterogena, saj vsebuje 12 različnih bolezenskih stanj. Največji delež sestavljajo bolniki z zasevki raka debelega črevesa in danke (68 primerov), sledijo jetrni zasevki (39 primerov, v poročilih ni bilo mogoče določiti primarni izvor), holangiokarcinom, vključno z Klatskinovim tumorjem (32 primerov), hepatocelularni karcinom (8 prime-

rov), karcinom žolčnika (2 primera), sarkom (2 primera) ter posamezni primeri malignega epiteloidnega heman-gioendotelioma, cistične jetrne bolezni, metastatskega raka jajčnikov, zasevkov adenokarcinoma želodca in GIST. Glede na zelo heterogeno populacijo tumorjev je težko ovrednotiti dolgoročno učinkovitost metode glede ponovitve bolezni in dolgoročnega preživetja bolnikov. Analiza posameznih skupin bolnikov je pokazala, da je ALPPS najučinkovitejši pri biološko manj agresivnih tumorjih. V to skupino sodijo bolniki z zasevki raka debelega črevesa in danke in nekateri tumorji žolčnih vodov. Zaradi sorazmerno novega pristopa k zdravljenju trenutno ni dovolj podatkov, ki bi zagovarjali dolgoročne prednosti metode. Za korektno umestitev metode v izbor zdravljenja potrebujemo podatke o onkološki učinkovitosti metode, predvsem o 5-letnem preživetju bolnikov v primerjavi z doslej uvedenimi in sprejetimi postopki zdravljenja.

Kritiki metode ALPPS navajajo tudi nehomogenost podatkov o tehniki. Glede na kratko obdobje in razširjenost uporabe metode danes še vedno niso sprejeti standardni postopki operacije. Trenutno opisujejo štiri vrste metode ALPPS, klasični, levi, desni ter rešilni. Standardizacija postopkov bo omogočila boljšo primerjavo med posamezni centri ter vrednotenje zapletov in smrtnosti. Podatki o obolevnosti in smrtnosti se v

literaturi močno razlikujejo. V Schlitzbauerjevi študiji,⁸ ki je doslej največja, so beležili zaplete ob operaciji pri 16 bolnikih (68 %). Trije bolniki so umrli med hospitalizacijo (12 %). Skupina iz Buenos Airesa (Sala et al.¹⁵) je z metodo ALPPS zdravila 10 bolnikov. Štirje (40 %) bolniki so imeli zaplete po operaciji, smrtnosti med operiranimi bolniki pa niso beležili. Zaradi majhnega števila bolnikov in težnje k standardizaciji postopkov je bil ustanovljen register ALPPS, s katerim skušajo vzpostaviti pregled nad uspehom zdravljenja s sistematično analizo.

Zaključek

Kljub številnim odprtim vprašanjem so dosednji rezultati obetavni. Trenutno je ALPPS metoda, ki je varna in izvedljiva pri bolnikih z zasevki raka debelega črevesa in danke, pri katerih so do sedaj priznane metode zdravljenja neučinkovite. V literaturi se pogosto omenja rešilni ALPPS, ki ga izvedemo pri tistih bolnikih, pri katerih EVP in PVL nista bili dovolj učinkoviti. Z metodo lahko tudi omogočimo določeni skupini sicer t. i. neresektabilnih bolnikov t. i. kurativno resekcijo in možnost za dolgoročno preživetje. V procesu zdravljenja mora sodelovati multidisciplinarna ekipa. Poseg se mora načrtovati in izvesti v specializiranih centrih z izkušenim hepatobilarnim kirurgom.

Literatura

1. Rak v Sloveniji 2012. Ljubljana: Onkološki inštitut Ljubljana, Epidemiologija in register raka, Register raka Republike Slovenije; 2012.
2. Shimada H, Tanaka K, Endou I, Ichikawa Y. Treatment for colorectal liver metastases: a review. *Langenbecks Arch Surg.* 2009; 394 (6): 973–983.
3. Abbas S, Lam V, Hollands M. Ten-year survival after liver resection for colorectal metastases: systematic review and metaanalysis. *ISRN Oncol.* 2011; 2011: 763245.
4. Ivanecz A, Potrč S, Horvat M, Gadžijev E. Zdravljenje bolnikov z jetrnimi zasevki raka debelega črevesa in danke na oddelku za abdominalno kirurgijo Splošne bolnišnice Maribor. *Zdrav Vestn.* 2007; 76 (4): 237–43.
5. Shindoh J, Vauthey JN, Zimmitti G, Curley SA, Huang SY, Mahvash A, et al. Analysis of the efficacy of portal vein embolization for patients with extensive liver malignancy and very low future liver remnant volume, including a comparison with the associating liver partition with portal

- vein ligation for staged hepatectomy approach. *J Am Coll Surg.* 2013; 217 (1): 126–133; discussion 133–134.
6. Hasselgren K, Sandström P, Björnsson B. Role of associating liver partition and portal vein ligation for staged hepatectomy in colorectal liver metastases: a review. *World J Gastroenterol.* 2015; 21 (15): 4491–4498.
 7. Alvarez FA, Ardiles V, Sanchez Claria R, Pekolj J, de Santibanes E. Associating liver partition and portal vein ligation for staged hepatectomy (ALPPS): tips and tricks. *J Gastrointest Surg.* 2013; 17 (4): 814–821.
 8. Schnitzbauer AA, Lang SA, Goessmann H, Nadalin S, Baumgart J, Farkas SA, et al. Right portal vein ligation combined with in situ splitting induces rapid left lateral liver lobe hypertrophy enabling 2-staged extended right hepatic resection in small-for-size settings. *Ann Surg.* 2012; 255 (3): 405–414.
 9. Cavaness KM, Majella Doyle MB, Linn Y, Maynard E, Chapman WC. Using ALPPS to Induce Rapid Liver Hypertrophy in a Patient with Hepatic Fibrosis and Portal Vein Thrombosis. *J Gastrointest Surg.* 2013; 17 (1): 201–212.
 10. Govil S. Rapid improvement in liver volume induced by portal vein ligation and staged hepatectomy: the ALPPS procedure. *HPB (Oxford).* 2012; 14 (12): 874.
 11. Hoekstra LT, van Lienden KP, Doets A, Busch OR, Gouma DJ, van Gulik TM. Tumor progression after preoperative portal vein embolization. *Ann Surg.* 2012; 256 (5): 812–817.
 12. Kokudo N, Tada K, Seki M, Ohta H, Azekura K, Ueno M. Proliferative activity of intrahepatic colorectal metastases after preoperative hemihepatic portal vein embolization. *Hepatology.* 2001; 34 (2): 267–272.
 13. Schadde E, Ardiles V, Slankamenac K, Tschuur C, Sergeant G, Amacker N, Baumgart J, Croome K, Hernandez-Alejandro R, Lang H, de Santibanes E, Clavien PA. ALPPS offers a better chance of complete resection in patients with primarily unresectable liver tumors compared with conventional-staged hepatectomies: results of a multicenter analysis. *World J Surg.* 2014; 38 (6): 1510–1519.
 14. Schadde E, Schnitzbauer AA, Tschuur C, Raptis DA, Bechstein WO, Clavien PA. Systematic Review and Meta-Analysis of Feasibility, Safety, and Efficacy of a Novel Procedure: Associating Liver Partition and Portal Vein Ligation for Staged Hepatectomy. *Ann Surg Oncol.* 2015 ; 22 (9): 3109–20.
 15. Sala S, Ardiles V, Ulla M, Alvarez F, Pekolj J, de Santibanes E. Our initial experience with ALPPS technique: encouraging results. *Updates Surg.* 2012; 64 (3): 167–172.
 16. Aloia TA, Vauthey JN. Associating liver partition and portal vein ligation for staged hepatectomy (ALPPS): what is gained and what is lost. *Ann Surg.* 2012; 256 (3): e9.