

# Kirurško zdravljenje raka pljuč z razširjeno levo pnevmonektomijo in resekcijo dela prsne aorte pri bolnici z masivno hemoptizo – Prikaz primera

Surgical treatment of lung cancer with extended left pneumonectomy and partial resection of the thoracic aorta in a patient with massive hemoptysis – Case report

Boris Greif,<sup>1</sup> Tomislav Klokočovnik,<sup>2</sup> Tomaž Štupnik<sup>1</sup>

<sup>1</sup> Klinični oddelek za torakalno kirurgijo, Univerzitetni klinični center Ljubljana, Zaloška cesta 2, 1000 Ljubljana

<sup>2</sup> Klinični oddelek za kirurgijo srca in ožilja, Univerzitetni klinični center Ljubljana, Zaloška cesta 2, 1000 Ljubljana

## Korespondenca/ Correspondence:

Boris Greif, e: boris.greif@gmail.com

## Ključne besede:

krvavitev iz dihalnih poti; odpoved dihanja; bronhoskopija; CT-angiografija; kirurško zdravljenje

## Key words:

airway bleeding; respiratory failure; bronchoscopy; CT angiography; operative treatment

## Citirajte kot/Cite as:

Zdrav Vestn. 2016; 85: 367–72

Prispelo: 12. jan. 2015,  
Sprejeto: 13. jun. 2016

## Izvleček

Huda krvavitev iz dihalnih poti oziroma masivna hemoptiza ali hemoptoa je sicer redko, vendar smrtno nevarno stanje, pri katerem bolnika najbolj ogroža zadušitev zaradi s krvnimi strdki zamašenih dihalnih poti. Najpomembnejši ukrepi pri zdravljenju so: vzdrževanje dihalne poti, opredelitev mesta krvavitve in čim prejšnja zaustavitev krvavitve. Večino masivnih hemoptiz povzročijo vnetne bolezni pljuč, kot so aspergilomi, tuberkuloza in bronhiektazije, hude krvavitve iz malignih tumorjev pljuč pa so redke.

Opisali smo primer 60-letne bolnice z masivno hemoptizo zaradi preraščanja raka pljuč v deblo pljučne arterije in aorto. Krvavitev smo uspešno razrešili z razširjeno levo pnevmonektomijo, resekcijo začetnega dela descendente prsne aorte in vstitem žilnega presadka brez zunajtelesnega krvnega obtoka, operacija pa je bila obenem tudi radikalna (Ro).

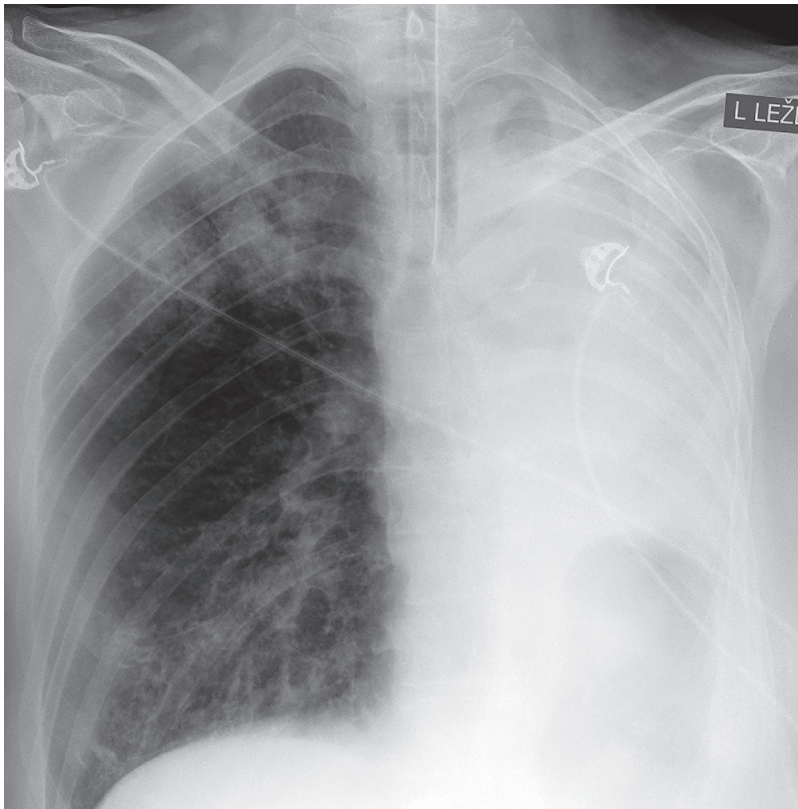
## Abstract

Severe airway bleeding or massive hemoptysis is a rare condition that carries high mortality. Patients are at risk of life-threatening respiratory compromise due to blood-filled airways. The main principles in the management of massive hemoptysis are: maintenance of airway patency, localization of the source of bleeding and hemorrhage control. Most cases of massive hemoptysis are caused by inflammatory lung diseases, such as aspergiloma, tuberculosis and bronchiectasis, while a severe bleeding from a malignant lung tumor is a rare find.

We present a case of massive hemoptysis in a 60-year old woman, caused by lung cancer invasion into the left pulmonary trunk and aorta, which was successfully managed by an extended left pneumonectomy, with the resection of the proximal part of the descending thoracic aorta and interposition of a vascular graft without extra corporeal circulation. A complete (Ro) resection was also achieved.

## Uvod

O masivni hemoptizi (MH) govori- 100 ml) krvi, oziroma gre za hemoptizo, ki neposredno ogroža življenje bolnika.<sup>1</sup> Najpogostejši vzroki MH so tuberkulo-



**Slika 1:** Popolna atalektaza levega pljučnega krila.

za, bronhiektazije in aspergilomi.<sup>2</sup> MH je nujno stanje z visoko smrtnostjo, ki je odvisno od jakosti krvavitve, vzroka krvavitve in bolnikove pljučne rezerve. Bolniki običajno umrejo zaradi zadušitve in ne zaradi izkrvavitve.<sup>3</sup> MH, ki jih povzročijo rakavi tumorji in pri katerih je izguba krvi večja kot 1000 ml v 24 urah, imajo 80-odstotno smrtnost.<sup>4</sup> Osnovni cilji zdravljenja MH so:

- vzdrževanje dihalne poti in stabilizacija vitalnih funkcij,
- opredelitev mesta krvavitve ter
- zaustavitev krvavitve.

Natančna umestitev mesta krvavitve je ključna za uspešno zdravljenje. Diagnostični metodi izbire sta fleksibilna bronhoskopija in CT-angiografija (CTA).<sup>5</sup> Aortografija je učinkovita diagnostična in terapevtska metoda, saj lahko z emboliziranjem bronhialne arterije (BAE) pri večini bolnikov dosežemo takojšen nadzor nad krvavitvijo.<sup>6</sup> Toda hemoptize se v prvem mesecu po

embolizaciji ponovijo kar pri 20–45 % bolnikov.<sup>7</sup>

S kirurško resekcijo dela pljuč odstranimo vzrok krvavitve. V akutni fazi jo napravimo takrat, kadar BAE ni bila uspešna in pri krvavitvah iz velikih žil. Z odloženimi resekcijami preprečimo ponovitev krvavitve po sicer uspešni BAE.<sup>8</sup>

Opisali smo primer 60-letne bolnice z masivno hemoptizo zaradi preraščanja raka pljuč v deblo pljučne arterije in aorto.

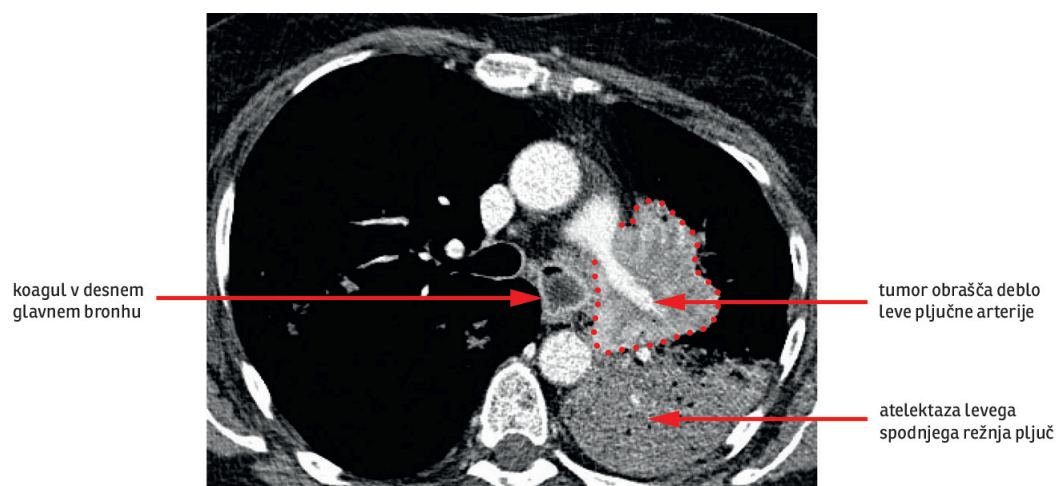
### Prikaz primera

60-letno bolnico je v četrtek ob enih ponoči našel mož, ko je ležala na tleh in bljuvala kri. Pred tem je nekaj tednov suho kašljala, sicer pa je bila povsem zdrava. Zadnjih 30 let je pokadila po 1–2 zavojčka cigaret dnevno.

Ob prihodu reševalcev je bila še pri zavesti, hemodinamsko stabilna, zasičenost hemoglobina s kisikom je bila 70 %, v ustih je imela obilo sveže krvi. Stanje se je nato hitro slabšalo, vedno težje je dihala, nazadnje je na Internistični prvi pomoči izgubila zavest. Takoj so jo intubirali in prepeljali na Oddelek za intenzivno interno medicino, kjer je po orotrahealnem tubusu pritekala sveža kri. Rentgensko slikanje pljuč je pokazalo popolno atalektazo levega pljučnega krila (Slika 1). V plinski analizi arterijske krvi je bil pH 6,96, pCO<sub>2</sub> 19,0 kPa, pO<sub>2</sub> 12,0 kPa, v krvni sliki pa hemoglobin 132 g/L.

Pri bronhoskopiji smo našli kri in koagule v levem glavnem bronhu. Ko smo jih poskusili posesati, smo sprožili hudo krvavitev, ki je onemogočila nadaljnjo bronhoskopijo (ocenjena izguba krvi med bronhoskopijo 600 ml). Kri je bila temna, deoksigenirana. Posumili smo, da gre za krvavitev iz pljučne arterije, ki smo jo začasno obvladali s tem, da smo endotrahealni tubus potisnili v desni

**Slika 2:** Obsežen tumor v levem hilusu pljuč.



glavni bronh in z bronhoskopom pose-sali koagule iz desnih pljuč.

Takoj smo jo odpeljali na CTA, ki je odkrila obsežen tumor v levem hilusu pljuč, ki je obraščal deblo leve pljučne arterije, verjetno pa je vraščal tudi v perikard in v aorto (Slika 2). Kri je v bronhe pritekala iz subsegmentne pljučne arterije v levem spodnjem režnju.

Ocenili smo, da lahko krvavitev zau-stavimo le z odstranitvijo celotnega le-vega pljučnega krila, ki pa bo zahtevna zaradi lege tumorja in vraščanja v oko-lico. Ker smo z ukrepi krvavitev začasno umirili, smo se ob 3:30h ponoči odločili, da bomo bolnico najprej stabilizirali in pripravili na operacijo, poseg pa bomo napravili takoj zjutraj. Bolnica je poleg ostalih zdravil dobila transfuzijo krvi, noradrenalin in traneksemično kislino.

V četrtek zjutraj je kirurška ekipa po-novno pregledala slike in ocenila, da tu-mor ni odstranljiv. Kljub jasnemu izvidu CTA so podvomili, da bolnica zares kr-vavi iz pljučne arterije. Zato so jo poslali na aortografijo, med katero so emboli-zirali bronhialne arterije na levi strani, čeprav krvavitve niso našli.

Naslednji dan, v petek, so pulmologi napravili še bronhoskopijo in biopsijo pljučnega tumorja ter punkcijo bezgavk mediastinuma, med katero je bolnica ponovno masivno zakravela (ocenjena

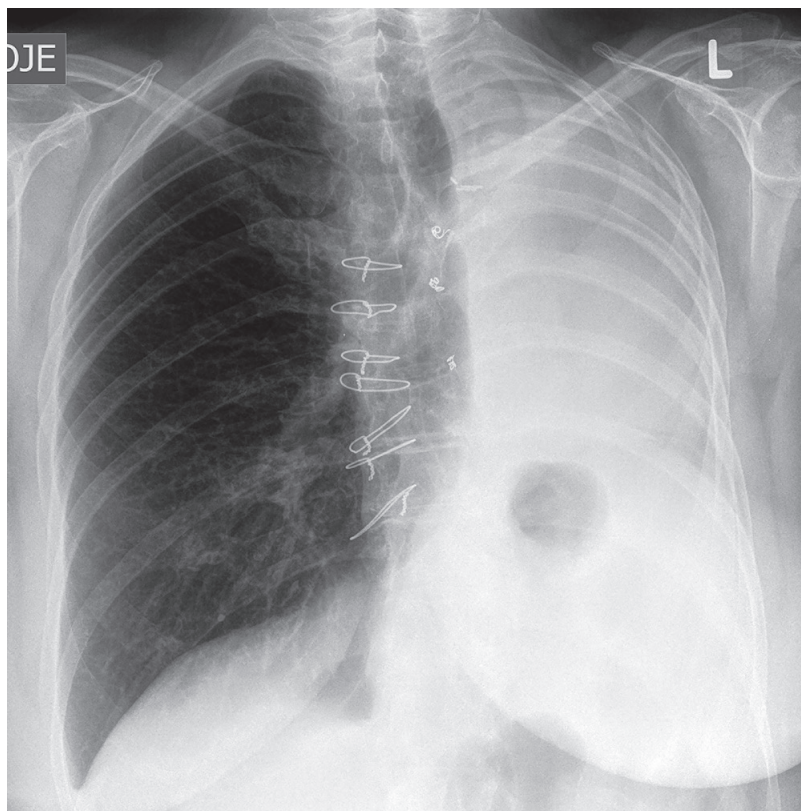
izguba krvi med bronhoskopijo je bila 800 ml).

V ponedeljek, 4 dni po sprejemu, je bila bolnica še vedno intubirana, vendar stabilna. Krvavitev se je sicer umirila, bilo pa je jasno, da je kirurška odstrani-tev tumorja v levem hilusu edini možni način zdravljenja. Če ta ne bi bila izve-dljiva, bi bolnici preostalo le paliativno zdravljenje; v tem primeru prekinitev intenzivnega zdravljenja ob brezupni bolezni.

Ker smo ocenili, da obstaja precejšna možnost, da bomo tumor vendarle lah-ko odstranili, smo bolnico peti dan po MH operirali. Zaradi obsega resekcije (perikard, deblo pljučne arterije, descen-dentna aorta, levo pljučno krilo) smo se odločili za kombinirano levo sternotora-kotomijo (*angl.* hemi-clamshell).

V hilusu pljuč smo našli tumor, ki je obraščal deblo leve pljučne arterije, po-leg tega pa je tudi vraščal v perikard in začetni del descendentne torakalne aor-te; v tumor je bila ujeta tudi leva zgornja pljučna vena. Ob bronhu je tumor segal skoraj do glavne karine in preraščal tudi levi povratni živec. Naredili smo razšir-jeno levo pnevmonektomijo z resekcijo perikarda, debela pljučne arterije in zače-tnega dela descendentne torakalne aorte, ki smo ga nadomestili z všitjem žilnega presadka. Postopek smo napravili brez





**Slika 3:** Slika pljuč eno leto po levi pneumonektomiji.

zunajtelesnega krvnega obtoka. Ocenjena celokupna izguba krvi med operacijo je bila 100 ml.

Patohistološki pregled je pokazal, da gre za velikoceličnega raka pljuč. Operacija je bila radikalna (Ro), stadij tumorja pT4N2 (pozitivnih je bilo 11 od 14 odstranjenih bezgavk mediastinuma).

Po operaciji so bolnico najprej zdravili v Centru za intenzivno terapijo. Zaradi pljučne hipertenzije (tlak v PA 45 mmHg) in obremenitve desnega prekata (levi prekat je bil normalno velik z ohranjeno sistolično funkcijo) je poleg noradrenalina dobivala še dobutamin. 2. dan po operaciji so jo ekstubirali, 6. dan pa jo premestili v enoto intenzivne nege.

Zaradi nabiranja tekočine v popnevmonektomijski (levi) votlini, ki je bil posledica postperikardiektomijskega sindroma, smo bolnico nekajkrat punkturali in s tem razbremenili pritisk plevralnega izliva na desna pljuča.

Bolnica je bila telesno zelo slabo zmogljiva, zadihala se je že ob najmanjših

naporih, kot sta posedanje in prehranjevanje, zato smo jo 29. dan premestili na pulmološki oddelek. Tam so jo zdravili s sildenafilom in bronhodilatatorji. Njeno stanje se je nato postopno izboljšalo. En mesec po operaciji so bile izmerjene vrednosti pljučne funkcije: VC 1760 ml (54 %), FEV<sub>1</sub> 1260 ml (45 %). Ob odpustu v domačo oskrbo 42 dni po operaciji je zmogla manjše telesne napore, kisika ni več potrebovala.

Zaradi dolgotrajnega okrevanja po operaciji se za adjuvantno zdravljenje s kemoterapijo in obsevanjem nismo odločili.

Po enem letu je bila na kontroli v naši ambulanti brez znakov za ponovitev bolezni in v odlični telesni kondiciji. Redno ni jemala nobenih zdravil. Na RTG posnetku je srce premaknjeno močno na levo stran, kot je to običajno po levi pneumonektomiji (Slika 3).

## Razpravljanje

MH je nujno stanje z visoko smrtnostjo,<sup>4</sup> ki zahteva hitro diagnostično in terapevtsko ukrepanje. V našem primeru smo hitro oskrbeli dihalno pot in izvedli diagnostiko, ki je nujna za odločilno zdravljenje MH. Z urgentno bronhoskopijo smo opredelili mesto krvavitve in z endotrahealnim tubusom, nameščenim v desni glavni bronh, zagotovili prehodno dihalno pot. Glede na videz krvavitve smo posumili na krvavitev iz pljučne arterije, kar smo po stabilizaciji bolnice s CTA tudi potrdili. Vzrok MH je bila krvavitev iz subsegmentne pljučne arterije zaradi lokalno napredovalega raka pljuč, ki je preraščal v pljučno arterijo in aorto.

Glede na to, da je bil izvor krvavitve iz veje velikih žil in da je šlo za napredovali tumor, ki je preraščal v pljučno arterijo in aorto, smo pravilno ocenili, da lahko krvavitev zaustavimo le z razširjeno odstranitvijo levega pljučnega krila z resekcijo.

cijo perikarda, debela pljučne arterije in dela aorte. Ustrezna je bila tudi odločitve, da bolnico do jutra primerno pripravimo na zahteven kirurški poseg.

Aortografija ni bila potrebna, ker je CT jasno pokazal na izvor krvavitve, embolizacija bronhialni arterij pa bi bila lahko tudi škodljiva, saj bi poslabšala prekrvavitvev in celjenje krna bronha po pnevmonektomiji in bi lahko povzročila nastanek katastrofalne bronhoplevralne fistule.

Tudi ponovna bronhoskopija z biopsijo tumorja in punkcijo bezgavk je bolnico le po nepotrebnem ogrozila, saj je bilo že z izvida CTA jasno, da je ne glede na vrsto tumorja zaradi krvavitve iz pljučne arterije resekcija edina možna rešitev.

Optimalno bi bilo, če bi resekcijo napravili na dan sprejema, zjutraj in ne šele 5. dan, saj bi v vmesnem času lahko prišlo do neobvladljive krvavitve.

Resekcija prsne aorte z vžitjem žilnega presadka brez uporabe zunajtelesnega krvnega obtoka lahko že po 18 minutah zapore pretoka skozi aorto povzroči trajne poškodbe hrbtenjače in paraplegijo.<sup>9</sup> V našem primeru bolnica ni utrpela nikakršnih nevroloških posledic, saj smo uspeli celotno rekonstrukcijo napraviti v 11 minutah, sicer pa bi lahko uporabili Gottov obvod.<sup>10</sup>

Po pnevmonektomiji lahko pride do številnih zapletov, ki prizadenejo dihalni in kardiovaskularni sistem ter plevralni prostor. Pljučna hipertenzija je redek

zaplet po pnevmonektomiji. Nastane zaradi neustrezne prilagoditve pljučnega žilja na spremenjene hemodinamske razmere.<sup>11</sup>

Na ugoden izhod posega je poleg učinkovitega pooperativnega zdravljenja vplivalo tudi to, da je bila bolnica prej povsem zdrava in v odlični telesni kondiciji. Razen hude pljučne hipertenzije drugih pomembnejših zapletov ni bilo:

- empirij v postpnevmonektomijski votlini bi imel v prisotnosti žilnega presadka katastrofalne posledice, vendar do tega na srečo ni prišlo, kljub povečanemu tveganju zaradi več razbremenilnih punkcij leve plevralne votline;
- usodna bi bila lahko tudi pljučnica v preostalem pljučnem krilu, saj bi lahko dolgotrajno mehanično predihavanje povzročilo nastanek katastrofalne bronhoplevralne fistule;<sup>12</sup>
- obsežna resekcija perikarda in spremenjen položaj srca bi lahko povzročil hude motnje srčnega ritma;
- resekcija debela pljučne arterije tik ob odcepu desne arterije in resekcija obeh pljučnih ven na nivoju levega preddvora bi lahko nepopravljivo poslabšala zmogljivost srca.

Dejavnik, ki je najbolj pomembno prispeval k končnemu uspehu, pa je bil interdisciplinarni pristop reševanja problema, v katerega so bili vključeni internisti, torakalni in srčni kirurzi ter anesteziologi in intenzivisti.

## Literatura

1. Turna A. Massive Haemoptysis. In: Kuzdzal J, ed. ESTS Textbook of Thoracic Surgery. Cracow: Medycyna Praktyczna; 2014. p. 479-96.
2. Cahill BC, Ingbar DH. Massive Hemoptysis: assessment and management. Clin Chest Med. 1994; 15: 147-68.
3. Marshall TJ, Jackson JE. Vascular intervention in the thorax: bronchial artery embolization for haemoptysis. Eur Radiol. 1997; 7: 1221-7.
4. Jean-Baptiste E. Clinical assessment and management of massive hemoptysis. Crit Care Med. 2000; 28: 1642-7.
5. Saumench J, Escarrabill J, Padro L, Montaña J, Clariana A, Canto A. Value of fiberoptic bronchoscopy and angiography for diagnosis of the bleeding site in hemoptysis. Ann Thorac Surg. 1989; 48: 272-4.
6. Rabkin JE, Astafjev VI, Gothman LN, Grigorjev YG. Transcatheter embolization in the manage-

- ment of pulmonary hemorrhage. *Radiology*. 1987; 163: 361-5.
7. Wong ML, Szkup P, Hopley MJ. Percutaneous embolotherapy for life-threatening hemoptysis. *Chest*. 2002; 121: 95-102.
  8. Andrejak C, Parrot A, Bazelly B, Ancel PY, Djibre M, Khalil A, et al. Surgical lung resection for severe haemoptysis. *Ann Thorac Surg*. 2009; 88: 1556-65.
  9. Adams J, Van Geertruyden H. Neurologic complications of aortic surgery. *Ann Surg*. 1956; 144: 574-610.
  10. Verdant A, Page R, Cossette R, Dontigny L, Page P, Baillet R. Surgery of the descending aorta: spinal cord protection with the Gott shunt. *Ann Thorac Surg*. 1988; 46: 147-54.
  11. Rahaghi FN, Lazea D, Dihya S, Estepar RS, Bueno R, Sugarbaker D, et al. Pre-operative pulmonary vascular morphology and its relationship to post-pneumonectomy hemodynamics. *Acad Radiol*. 2014; 21: 704-10.
  12. Pierson DJ, Horton CA, Bates PW. Persistent bronchopleural air leak during mechanical ventilation. A review of 39 cases. *Chest*. 1986; 90: 321-3.