

# Bolnik z oteklino zgornje veke in dvojnimi vidom: klinični primer

A patient with diplopia and upper eyelid edema: a case report

Igor Šivec Trampuž, Dragica Kosec

Očesna klinika,  
Univerzitetni klinični  
center Ljubljana,  
Ljubljana

## Korespondenca/ Correspondence:

Igor Šivec Trampuž,  
e: sivec.igor@gmail.com

## Ključne besede:

diplopia; idiopatska  
orbitalna vnetna  
bolezen; izoliran miozitis  
m. obliquus superior;  
pseudotumor

## Key words:

diplopia; idiopathic  
orbital inflammatory  
disease; isolated superior  
oblique muscle myositis;  
pseudotumor

## Citirajte kot/Cite as:

Zdrav Vestn. 2017;  
86:390–5.

Prispelo: 16. 2. 2016  
Sprejeto: 19. 4. 2017

## Izvleček

Idiopatska orbitalna vnetna bolezen je spekter neneoplastičnih, neinfektivnih in netumorskih boleznih, ki zajemajo eno ali več orbitalnih struktur. Prizadete so lahko zunajočesne mišice, solzna žleza, skleralno in episkleralno tkivo ter orbitalno maščevje. Orbitalni miozitis se najpogosteje izrazi z omejeno bulbomotoriko, diplopijo, proptozo, ptozo, periokularnim edemom in konjunktivalno draženim zrkлом. Za izključitev vzrokov vnetja je potrebna slikovna diagnostika, laboratorijske preiskave in pogosto biopsija prizadetega področja.

Opisan je primer 47-letnega gospoda z nenadno nastalo oteklino desne zgornje veke in dvojnimi vidom. Dotlej je bil povsem zdrav. S kliničnim in ultrazvočnim pregledom, magnetnoresonančnim slikanjem in biopsijo orbite smo potrdili izolirano obliko idiopatskega miozitisa zgornje poševne očesne mišice (*lat. m. obliquus superior*). Po zdravljenju s kortikosteroidi je klinična slika povsem izzvenela. Na kontrolnih pregledih tudi dve leti po izbruhu klinične slike pri našem bolniku nismo beležili poslabšanja.

Izolirana oblika vnetja mišice *musculus obliquus superior* je izjemno redka. Prikazan je eden od enajstih dokumentiranih primerov med letoma 1988 in 2015.

## Abstract

Idiopathic orbital inflammatory disease, previously referred to as orbital pseudotumor, is a non-neoplastic, non-infective disease. The inflammatory process can involve one or more orbital soft tissues; extraocular muscles, tear gland, sclerolorepiscleral tissue or orbital fat. Orbital myositis typically presents itself with a sudden onset of restricted ocular motility, diplopia, congestive proptosis, eyelid ptosis, periocular swelling and conjunctival hyperemia. A thorough workup is essential for ruling out other entities.

This report presents a case of a 47-year old man with a sudden onset of right upper eyelid swelling and diplopia. Until then he had no health problems. After initial ophthalmologic workup and ultrasound an orbital mass was suspected. The MRI and a biopsy of the mass confirmed an isolated superior oblique muscle myositis. We treated him with systemic steroids. A good response and fast regression were observed. In two years of follow-up visits no recurrence was noted.

Isolated superior oblique muscle myositis is extremely rare. This is one of eleven cases documented between 1988 and 2015.

## 1. Prikaz primera

41-letni gospod je bil hospitaliziran na Očesni kliniki zaradi nenadnega pojava dvojnih slik in otekline desne zgornje veke. Pred enim tednom je opazil otekanje desne zgornje veke in dvojne slike, predvsem pri pogledu navzgor in v levo. Drugih težav ni navajal. Dotlej je bil povsem zdrav. Pred 10 leti je imel prebrižgavanje solzevodov zaradi solzenja. Navajal je alergijo na penicilin. Poškodbe je zanikal. Družinska in socialna anamneza sta bili brez posebnosti. V zadnjem letu ni potoval zunaj Slovenije.

Pri prvem pregledu pri nas je bila ugotovljena omejena in boleča elevacija v addukciji in otekla zgornja veka desnega očesa. Bulbomotorika v drugih smereh ni bila boleča, palpacija ni bila boleča, tipnih mas ni bilo, ravno tako ni bilo krepitacij. Zenične reakcije so bile primerne. Zrklo je bilo blede, optični mediji so bili prozorni. Očesno ozadje je bilo v mejah normale. Vidna ostrina je bila 1,0 obojestransko, barvni vid s testom po Ishihari je bil 15/15 obojestransko, očesni pritisk je bil na pnevmatskem tonometru desno 13 mmHg in levo 15 mmHg. Vidno polje s preiskavo po Goldmannu je bilo v mejah normale.

Ultrazvočna preiskava orbit je pokazala ostro omejeno nižje reflektivno področje v sprednjem delu zgornjega

nazalnega segmenta desne orbite (velikosti  $6 \times 8 \times 12$  mm). Leva orbita je bila ultrazvočno brez patoloških sprememb.

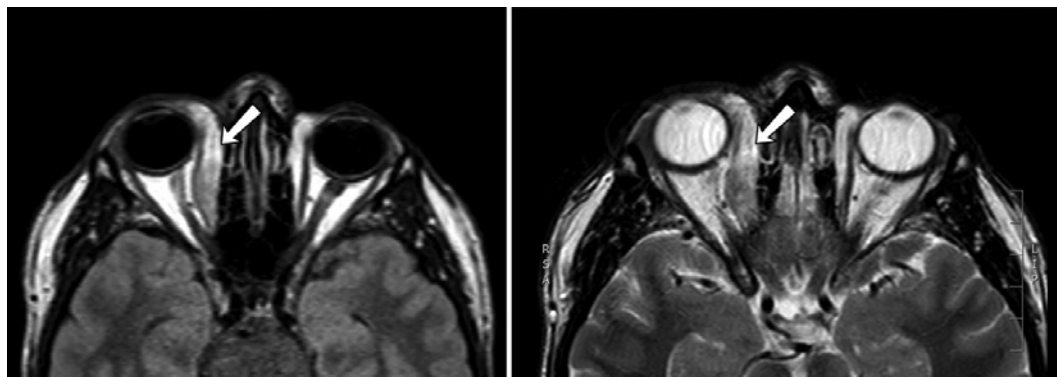
Med hospitalizacijo smo naredili magnetnoresonančno slikanje, ki je pokazalo dokaj dobro omejeno patološko formacijo, ki sledi poteku mišice musculus m. obliquus superior od njenega prijemališča in se ne diferencira. Sprememba je na sekvenci T1 izointenzivna z mišico, na sekvenci T2 pa je signal zmerno hiperintenziven in odrinja mišico m. rectus superior. V ostalem je bilo magnetnoresonančno slikanje v mejah normale (Slika 1).

Diferencialnodiagnostično so prišle v poštev: limfoproliferativne, metastatske in druge tumorske spremembe, vnetje mišice, ščitnična bolezen in manj verjetno parazitska infekcija, sarkoidoza, vezivnotkivne bolezni.

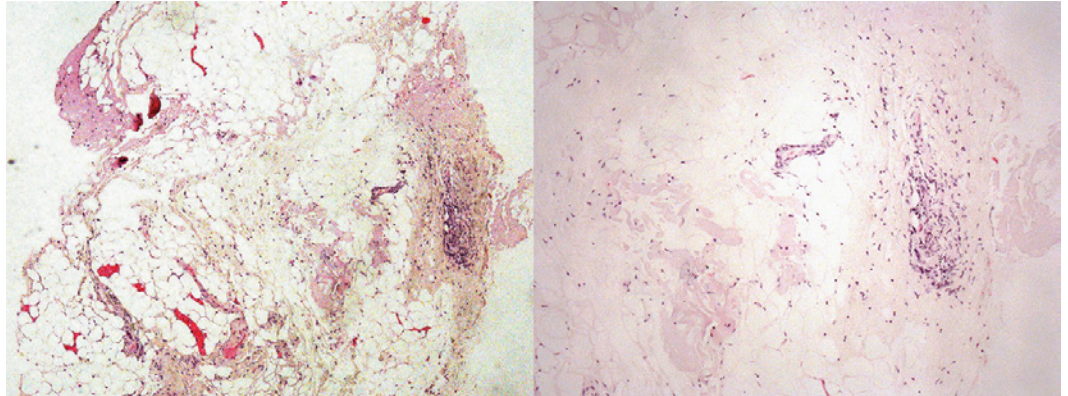
Laboratorijski izvidi so bili v mejah normale, vključujoč C-reaktivni protein, sedimentacijo eritrocitov, ščitnično stimulirajoči hormon (TSH), ostali ščitnični hormoni (T3 in T4), celotna in diferencialna krvna slika.

Odločili smo se za biopsijo spremembe v desni orbiti. Histopatološko je šlo za blage vnetne spremembe, ki bi lahko šle v sklop idiopatskega vnetja orbite. Tumorske rasti ali granulomskega vnetja ni bilo (Slika 2).

**Slika 1:** MR preiskava, ki v desni orbiti prikaže zadebelitev mišice m. obliquus superior s homogenim obarvanjem.



**Slika 2:** Histoški preparat, ki pokaže blago vnetno reakcijo, brez tumorske rasti in brez granulomskega vnetja.



Gospod je prejel sistemsko kortikosteroidno zdravljenje z metilprednizolonom (Medrol) po shemi 1 mg/kg telesne teže na dan tri dni, nato smo zmanjševali odmerek po 4 mg na tri dni. Obenem je prejemal zaščito z omeprazolom za želodec. Že naslednji dan po uvedbi kortikosteroidov se mu je stanje subjektivno bistveno izboljšalo.

Na kontrolnem pregledu, pet mesecev po hospitalizaciji je bolnik povedal, da sta dvojni vid in ptoza veke povsem izvenela. Kontrolni MRI je pokazal le še minimalno zadebeljeno mišico m. obliquus superior (Slika 3). Eno leto ni ponovnih težav, zato kasneje kontrolnih pregledov nismo ponavljali.

## 2. Razpravljanje

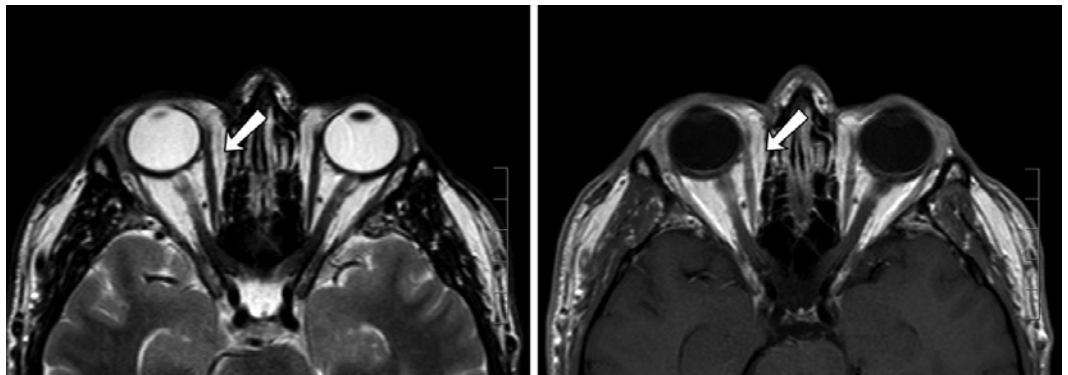
Idiopatski orbitalni miozitis je podtip idiopatskih orbitalnih vnetij, prej imenovan psevdotumor. Prizadene eno ali več zunajočesnih mišic. V seriji 75 bol-

nikov z idiopatskim orbitalnim miozitisom je bila najpogosteje prizadeta mišica m. rectus lateralis (33 %), nato mišica m. rectus medialis (29 %), m. rectus superior (23 %), m. rectus inferior (10 %), m. obliquus inferior (3 %) in najredkeje m. obliquus superior (2 %). Posebno redko je izolirano vnetje mišice m. obliquus superior. V 68 % je prizadeta ena sama mišica, v 22 % dve in v 10 % tri ali več mišic (1-3,14).

Od 1988 do 2015 leta je bilo dokumentiranih, vključno z našim, samo 11 primerov izoliranega miozitisa mišice m. obliquus superior (Tabela 1). Od tega je šlo pri enem bolniku za potrjeno Wegenerjevo granulomatozo (Salam, 2008), pri dveh pa so bili podatki nepopolni, ker smo izgubili stik med spremljanjem (Sekhar 1993 in Muralidhar 2015) (1,2,4,11).

Idiopatski orbitalni miozitis se običajno izrazi z bolečino, ki se poslabša ob gibanju zrkla, diplopijo, proptozo

**Slika 3:** MR preiskava, ki v desni orbiti prikaže le še minimalno zadebelitev mišice m. obliquus superior.



**Tabela 1:** Povzetek kliničnih značilnosti dokumentiranih primerov izoliranega miozitisisa mišice m. obliquus superior do leta 2015.

Študija	Starost	Spol	Prizadeta mišica	Klinična slika	Trajanje simptomov	Slikovna diagnostika	Sistemske najdbe	Zdravljenje	Spremljanje
Lee Wan (1988)	19	M	levi SO	bolečina, periorbitalni edem, oftalmoplegija, konjunktivalna hiperemija, proptoza	7 dni	CT: nepravilna masa, ki poteka vzdolž levega supermazalnega dela orbite; UZ: nizkorefektivno povečanje SO in pripadajoče kite	Afebrilna levkocitoza	antibiotiki in za tem steroidi peroralno	po 3 tednih perzistenten Brownov sindrom
Sekhar (1993)	NP	NP	resni SO	masa v zgornjem notranjem predelu očnice	NP	CT: povečan SO	NP	NP	ni prišel na kontrolo
Moorman (1995)	31	Ž	levi SO	bolečina, diplopija, glavobol	35 dni	CT: oteklina insercije in trebuha SO UZ: zmanjšana reflektivnost trebuha in oteklina insercije SO	BP	steroidi peroralno	po 6 mesecih ni ponovitve
Stidham (1998)	57	M	desni SO	bolečina, oteklina vek, diplopija, proptoza, blaga ptoza veke	5 dni	CT: povečanje SO brez prizadetosti kite	NP	steroidi peroralno	po 5 mesecih ni ponovitve, ostala je restrikcija elevacije zrkla
Tsai (2006)	33	F	desni SO	bolečina, oteklina, diplopija, konjunktivalna hiperemija	28 dni	CT: povečan SO brez prizadetosti kite MRI: fuziformna oteklina SO in povečana heterogenost ob aplikaciji gadolinija	BP	steroidi v pulzu	po 12 mesecih ni ponovitve
Levine (2007)	60	Ž	desni SO	bolečina, diplopija, proptoza	NP	CT: povečan SO	BP	steroidi peroralno	NP
Salam (2008)	66	Ž	desni SO	bolečina, diplopija, oftalmoplegija	6 mesecev	MRI: povečan SO	povišana cANCA	steroidi peroralno in imunosupresivi	WG
Fleischmann (2012)	34	Ž	desni SO	bolečina, diplopija, glavobol	10 dni	MRI: povečan SO	BP	steroidi peroralno	po 2 tednih popolno izboljšanje
Han (2014)	57	M	levi SO	bolečina, diplopija, glavobol	3 mesece	CT: hipertrofirani SO	gomolj ščitnice	steroidi peroralno	po 4 mesecih ni ponovitve
Muralidhar (2015)	9	Ž	desni SO	bolečina, diplopija	2 dni	CT: povečan SO	BP	steroidi peroralno	ni prišel na kontrolo
Kosec	41	M	desni SO	bolečina, diplopija, oteklina zgornje veke	7 dni	MRI: povečan SO	BP	steroidi peroralno	po 12 mesecih ni ponovitve

NP: ni podatka, CT: računalniška tomografija, MRI: magnetnoresonančno slikanje, SO: m. obliquus superior, WG: Wegenerjeva granulomatoza, BP: brez posebnosti

zrkla, ptozo veke, konjunktivalno draženim zrkлом in periorbitalnim edemom. Vidna ostrina je praviloma neprizadeta (1-3,6,12-14).

Orbitalni miozitis moramo ločiti od ostalih orbitalnih boleznih, npr. endokrine oftalmopatije, tumorskih tvorbov, sarkoidoze, vezivnotkivnih boleznih, celulitisa, tujkovega granuloma ipd. Potrebno je opraviti slikovno diagnostiko, laboratorijske preiskave in pogosto biopsijo spremembe (6,7,9,12).

Endokrini orbitopatija je avtoimunska bolezen, ki je najpogostejši neščitnični znak Gravesove bolezni. Najpogostejše je prizadetost zunajočesnih mišic obojestranska, zlasti m. rectus inferior in m. rectus lateralis. Pogost je občutek tiščanja za zrkli in proptoz (5,6,8,12).

Orbitalni celulitis je bakterijsko vnetje. V zgodnjih fazah bolezni ga je lahko težko ločiti od miozitisa. Celulitis ima akuten progresiven potek, miozitis pa praviloma ne poteka progresivno. Razločimo jih s slikovnimi preiskavami (7,9,12).

Primarni in metastatski tumorji se lahko izrazijo na podoben način kot miozitis (atipičen miozitis). Praviloma se jih lahko razloči s slikovnimi preiskavami, za potrditev diagnoze pa je potrebna biopsija (7,9,12).

Vaskulitisi, povezani z ANCA, npr. Churg Strauss sindrom in Wegenerjeva granulomatoza (4,7,12).

Orbitalni tujki lahko pozno povzročijo orbitalno vnetje (7,9,12-14).

Pri večini orbitalnih miozitisov ne odkrijemo vzroka (idiopatski orbitalni miozitis). V redkih primerih pa je bil vzrok odkrit (4,6,7,9,12).

Infekcijski vzroki za orbitalni miozitis so redki. Povzročajo ga spirohete (*Borrelia burgdorferi*), virusi (*Herpes zoster virus*) in bakterije (*Streptokoki* skupine A). Parazitski povzročitelji so bolj pogo-

sti v nerazvitih državah, npr. *cisticerkoza* v Indiji (6,7,9,12).

Orbitalni miozitis je povezan z avtoimunimi stanji npr. Crohnovo boleznijo, sistemskim lupusom eritematozusom, revmatoidnim artritisom, sklerodermo., gigantoceličnim miokarditisom (7,9,12).

Pri našem bolniku je šlo za izolirano obliko orbitalnega miozitisa mišice m. obliquus superior z dvojnimi vidom, bolečo bulbomotoriko in otekline veke. Zrklo ni bilo draženo in ni bilo hemoze veznice. Bolnik v anamnezi ni navedel poškodb. Laboratorijske preiskave so izključile okvaro ščitnice in sarkoidozo. Laboratorijski kazalci akutnega in kroničnega vnetja so bili nizki. Opravili smo ultrazvočno in magnetnoresonančno slikanje očnice, ki nista bila značilna za neoplastične spremembe, endokrino orbitopatijo ali celulitis. Glede na negativne izvide vseh opravljenih preiskav smo se odločili za biopsijo prizadete mišice. Biopsija je pokazala blago nespecifično vnetje v področju mišice, zaradi česar je bila verjetnost miozitisa v sklopu vezivnotkivnih boleznih in vaskulitisov majhna.

Zdravljenje idiopatskega orbitalnega miozitisa je usmerjeno v zgodnje lajšanje težav bolnika in preprečitev zapletov. Prva linija so kortikosteroidi s postopnim nižanjem odmerka. V trdovratnih primerih je potrebno razmisliti tudi o drugih možnostih imunosupresivnega zdravljenja ali o obsevanju. V vseh dokumentiranih primerih se je s kortikosteroidnim zdravljenjem klinična slika izoliranega vnetja praviloma popravila. Tudi pri našem bolniku je klinična slika povsem izvenela (1,2,6,7,10,13).

### 3. Zaključek

Idiopatska orbitalna vnetna bolezen je spekter neneoplastičnih in neinfektivnih boleznih, ki zajemajo eno ali več or-

bitalnih struktur. Prizadete so lahko zunajočesne mišice, solzna žleza, skleralno in episkleralno tkivo ter orbitalno maščevje. Izolirana oblika miozitisa mišice m. obliquus superior je najredkejša med vnetji zunajočesnih mišic. Pred postavitvijo diagnoze moramo izključiti znane vzroke orbitalnih vnetij. Pri diagnostici-

ranju nam najbolj pomaga magnetnore-sonančno slikanje orbit.

V prikazanem primeru se je vnetje s sistemskim kortikosteroidnim zdravljenjem dobro in hitro popravilo. Bolnik je zaenkrat že dve leti brez preostalih ali ponovnih težav.

## Literatura

1. Kau HC, Kao SC, Peng CH, Hsu WM, Tsai CC. Methylprednisolone pulse therapy in patient with isolated superior oblique myositis. *Eye*. 2006;20(9):1106–1109.
2. Zielinski K, Levine M. Case study: Superior oblique muscle enlargement presents as orbital myositis. *Ocular Surgery News*. 2007[cited 2015.12.01]. Available from: <https://www.healio.com/ophthalmology/oculoplastics/news/print/ocular-surgery-news/%7B0fe18712-49b1-4a27-9d22-e1a48d4f2837%7D/case-study-superior-oblique-muscle-enlargement-presents-as-orbital-myositis>.
3. Siatkowski RM, Capó H, Byrne SF, Gendron EK, Flynn JT, Muñoz M, et al. Clinical and echographic findings in idiopathic orbital myositis. *Am J Ophthalmol*. 1994;118(3):343–50.
4. Salam A, Meligonis G, Malhotra R. Superior oblique myositis as an early feature of orbital Wegener's granulomatosis. *Orbit*. 2008;27(3):203–6.
5. Jaki-Mekjavić P, Beltram. Obravnava bolnikov s ščitnično orbitopatijo, upošteva je priporočila EU-GOGO (european group on graves' orbitopathy). *Zdrav Vestn Supl*. 2010;79:134–38.
6. Schooser BG. Ocular myositis: diagnostic assessment, differential diagnoses, and therapy of a rare muscle disease - five new cases and review. *Clin Ophthalmol*. 2007;1(1):37–42.
7. Idiopathic Inflammatory Myopathies—Recent Developments. InTech: 2011 [cited 2015.12.15]. Available from: <http://www.intechopen.com/books/idiopathic-inflammatory-myopathies-recent-developments/orbital-myositis>.
8. Soeters MR, van Zeijl CJ, Boelen A, Kloos R, Saeed P, Vriesendorp TM, et al. Optimal management of Graves orbitopathy: a multidisciplinary approach. *Neth J Med*. 2011;69(7):302–8.
9. Costa RM, Dumitrascu OM, Gordon LK. Orbital myositis: diagnosis and management. *Curr Allergy Asthma Rep*. 2009;9(4):316–23.
10. Dubey A, Eidsness E, Koul R. Idiopathic orbital myositis and review of literature. *The Internet Journal of Ophthalmology and Visual Science* 2009;8(2):1–5.
11. Muralidhar R, Gautam K, Christopher D, Vidhya N, Ramamurthy D. Isolated superior oblique myositis causing acquired Brown's syndrome. *Indian J Ophthalmol*. 2015;63(4):340–1.
12. Kanski JJ, Bowling B, Nischal KK, Pearson A. *Clinical ophthalmology: a systematic approach*. 7th ed. Edinburgh; New York: Elsevier/Saunders; 2011.
13. Gordon LK. Orbital inflammatory disease: a diagnostic and therapeutic challenge. *Eye (Lond)*. 2006;20(10):1196–206.
14. Šivec I, Kosec D. Diplopija: praktični pristop k diagnostiki. *Zdrav Vestn* 2015;84:392–402.