

# Diagnostika, zdravljenje in spremljanje odraslega bolnika z intermediarnim uveitisom

## Diagnostics, treatment and follow-up of an adult patient with intermediate uveitis

Saša Počkar, Nataša Vidović Valentinčič

Očesna klinika Ljubljana,  
Univerzitetni klinični  
center Ljubljana,  
Grablovičeva 46,  
1000 Ljubljana

### Korespondenca/ Correspondence:

Nataša Vidović  
Valentinčič  
e: vid\_val@t-2.net

### Ključne besede:

uveitis; avtoimunski;  
infekcijski; kortikosteroidi;  
imunosupresivi

### Key words:

uveitis; autoimmune;  
infectious;  
corticosteroids;  
immunosuppressants

### Citirajte kot/Cite as:

Zdrav Vestn. 2016;  
85: 337–47

Prispelo: 21. apr. 2016,  
Sprejeto: 3. jun. 2016

### Izvleček

Intermediarni uveitis je kronično očesno vnetje z glavnino vnetja v steklovini. Najpogosteje prizadene mlajše osebe. Vnetje je lahko idiopatsko ali pa se pojavi v sklopu sistemske infekcijske ali avtoimunske bolezni. Najpogostejši vzrok okvare vida pri intermediarnem uveitisu je nastanek cistoidnega makularnega edema, najpogostejši zaplet pa je katarakta.

Merila za zdravljenje intermediarnega uveitisa so odvisna od osnovnega vzroka bolezni. Upoštevamo prisotnost cistoidnega makularnega edema, eksudacija v steklovino 2+ in več, mrežnične neovaskularizacije ali vaskulitisa. Za zdravljenje se odločimo zgodaj, saj lahko tako uspešneje ohranimo vidno funkcijo in očesne strukture. Osnovni pristop k zdravljenju je stopenjski. V prvi vrsti zdravimo s periokularnimi, intraokularnimi ali sistemskimi kortikosteroidi. V primeru neuspešnega nadzora vnetja se odločimo za imunosupresive/immunomodulatorje. Nadzor vnetja in zdravljenje zapletov zgodaj v poteku bolezni izboljšata končni izid.

### Abstract

Intermediate uveitis is a chronic inflammatory eye disease where the vitreous is the major site of inflammation. It mostly affects younger patients. The inflammation can be idiopathic or related to either infectious or autoimmune systemic disease. The leading cause of visual deterioration in intermediate uveitis is cystoid macular edema and cataract is the most common complication.

Criteria for treating intermediate uveitis depend on the cause of the disease. We consider the presence of cystoid macular edema, vitreous haze 2+ or more, retinal neovascularization or vasculitis. We decide to treat the patient early, because it is easier to preserve visual function and ocular structures. The basic approach to treatment is a »step approach«. We start the treatment with periocular, intraocular or systemic corticosteroids. If the treatment is ineffective, we use immunosuppressants/immunomodulators. Prognosis is improved with early control of inflammation and early treatment of complications.

### Uvod

Intermediarni uveitis je kronično (Standardization of uveitis nomenclature) iz leta 2005 ga anatomsko razdelimo na pars planitis, posteriorni ciklitis in hialitis.<sup>1</sup> Glavnina vnetja je v steklovini, očesno vnetje z dobro definiranimi anatomskimi diagnostičnimi merili. Glede na priporočila delovne skupine SUN

pojav strukturnih zapletov, kot sta npr. cistoidni makularni edem ali periferni vaskulitis, pa ne vpliva na poimenovanje.<sup>1</sup> Vnetje je bodisi idiopatsko, bodisi se pojavi v sklopu sistemske infekcijske ali avtoimunske bolezni.<sup>2</sup> Bolezen najpogosteje prizadene osebe, mlajše od 40 let, navadno se pojavi okoli 30. leta starosti.<sup>3</sup> Lahko je blažjega ali hujšega poteka, občasno tudi z vmesnimi izboljšanimi. V študiji, v kateri so bolnike spremljali 10 let, se je pokazalo, da je 34 % bolnikov doseglo več kot 12 mesecev trajajočo remisijo, pri preostalih se je vnetje ob primernem zdravljenju postopno umirjalo.<sup>4</sup>

### Klinična slika

Bolniki z intermediarnim uveitisom so brez simptomov ali opažajo motnjave pred očmi. Za intermediarni uveitis so najznačilnejše vnetnice v steklovini.<sup>3</sup> Skupki vnetnic in vnetnega materiala, ki jih najpogosteje opazimo nad spodnjo periferno mrežnico, so t. i. snežene kepe (*angl.* snowballs). Ob pojavu bolezni je obojestransko vnetje prisotno v 70–80 %. Približno tretjina bolnikov, ki ima sprva enostransko bolezen, bo kasneje razvila obojestransko vnetje.<sup>3</sup>

V sklopu intermediarnega uveitisa se redkeje pojavijo znaki vnetja v sprednjem prekatu. Anteriorni uveitis v kombinaciji z intermediarnim je pogo-

stejši pri mlajših bolnikih.<sup>3,4</sup> Na zadnjem segmentu lahko opazimo periferni vaskulitis anteriorno od ekvatorja, na periferiji pars plana spremembe (*angl.* snowbank), ki vsebujejo zgoščeno steklovino, žilje, vezivne in celice glia ter vnetnice.<sup>3</sup>

Pars planitis je glede na definicijo delovne skupine SUN oblika intermediarnega uveitisa s sneženimi kepami ali (*angl.* snowbanking) brez pridružene okužbe ali sistemske bolezni, torej idiopatski.<sup>1</sup> Predstavlja 85–90 % vseh intermediarnih uveitisov. Bolezen je obojestranska v 80 %, vendar asimetrična.<sup>5</sup>

Najpogostejši vzrok okvare vida je nastanek cistoidnega makularnega edema, ki se pri intermediarnem uveitisu pojavi tudi v 50 % primerov. Najpogostejši zaplet je katarakta.<sup>3,6</sup>

### Diferencialna diagnoza

Intermediarni uveitis je lahko povezan s sistemskimi boleznimi (avtoimunskimi ali okužbami), lahko pa se pojavi izolirano.

Daleč najpogostejši sistemski avtoimunski boleznimi, povezani z intermediarnim uveitisom, sta sarkoidoza in multipla skleroza. 23–26 % bolnikov s sarkoidozo razvije intermediarni uveitis in 2–10 % bolnikov z intermediarnim uveitisom razvije sarkoidozo.<sup>7</sup> Približno 15–30 % bolnikov z multiplo sklerozo med potekom bolezni razvije interme-

**Tabela 1:** Osnovne preiskave in presejalni testi pri intermediarnem uveitisu.<sup>3,5</sup>

Očesne preiskave	Osnovne preiskave	Presejalni testi
Klinični status Slikanje očesnega ozadja OCT Fluorescinska angiografija	Hemogram Diferencialna krvna slika Vnetni parametri Hepatogram Testi ledvične funkcije Kalcij s-ACE RTG pljuč	Netreponemski testi Serologija za Borrelijo burgdorferi Mantoux test

diarni uveitis in pri 15 % bolnikov s pars planitisom se lahko razvije multipla skleroza.<sup>5,8</sup>

Najpomembnejše infekcijske bolezni, ki povzročajo klinično sliko intermediarnega uveitisa, so lymska borelioza, tuberkuloza in sifilis. Pri okužbah moramo upoštevati tudi možnost periferne toksokaroze in toksoplazmoze, Whipplove bolezni, okužbe s HTLV-1 oz. humanim T limfotropnim virusom tipa 1 (Japonska), okužbe z virusom Epstein-Barr in boleznijo mačje praske.<sup>3,9</sup>

Diferencialnodiagnostično moramo pomisliti tudi na maškaradni sindrom, najpogosteje na primarni vitreoretinalni limfom.<sup>3,5</sup> Klinično sliko intermediarnega uveitisa povzročajo nekatera zdravila, npr. intravitrealno zdravljenje s triamcinolon acetomidom lahko povzroča klinično sliko vitritisa.<sup>10</sup>

## Diagnosticiranje

Diagnoza intermediarnega uveitisa je klinična. Prisotnost vnetic v steklovini, manj v sprednjem prekatu, snežene kepe v steklovini, eksudacija na področju pars plana in odsotnost žilničnomrežničnih infiltracij so značilna slika intermediarnega uveitisa. Dodatne specifične preiskave so nepotrebne.<sup>6</sup> Ob tem pa je potrebno izključiti morebitne z intermediarnim uveitisom povezane sistemske bolezni, in sicer sarkoidozo, borelioza, sifilis, bolezen mačje praske in multiplo skleroza.

Anamneza nas lahko hitro usmeri k morebitni spremljajoči sistemski bolezni. Npr. pridružene težave z dihanjem lahko kažejo na sarkoidozo. Pri mlajših bolnikih z intermediarnim uveitisom in nevrološkimi težavami pomislimo na multiplo skleroza<sup>3</sup>. Pomembna je tudi usmerjena anamneza v smislu sprememb na koži, saj ima tak bolnik lahko borelioza, sarkoidozo, sifilis<sup>3,5</sup> ali tuberkulozo.<sup>7</sup>

Artralgija je lahko povezana z Lymsko borelioza ali Whipplovo boleznijo.<sup>3,5</sup> Stik z živalmi nakazuje možnost bolezni mačje praske, toksokaroze in toksoplazmoze,<sup>3,5</sup> težave s prebavili pa lahko kažejo na kronično vnetno črevesno bolezen.<sup>3</sup>

Poleg osnovnega pregleda s špransko svetilko je pomembno napraviti tudi slikanje očesnega ozadja za določitev in nato spremljanje stopnje vnetja, eksudacije v steklovini.<sup>11</sup> Kliniku najbolj dostopno orodje za dokaz cistoidnega makularnega edema pri uveitisu je optična koherentna tomografija (OCT). Določanje cistoidnega makularnega edema z OCT in fluoresceinsko angiografijo se ujema le delno, saj prvi meri anatomijo makule, drugi pa patofiziološki proces puščanja iz žilja v področju makule; lahko torej rečemo, da sta preiskavi komplementarni. Puščanje je lahko prisotno ob normalni debelini mrežnice, npr. pri poškodovani in atrofični makuli z aktivnim vnetjem brez cist ali npr. pri makuli, v kateri se je puščanje pričelo pred kratkim in zato še ni strukturno spremenjena. V splošnem je bilo dokazano, da OCT zadostuje za prvi diagnostični korak za oceno makule, razen če obstaja kakšna druga indikacija za fluoresceinsko angiografijo. Izvedba le-te je smiselna, kadar je rezultat na OCT normalen, najdba puščanja pa bi bila klinično pomembna.<sup>11-14</sup> Fluoresceinska angiografija nam poleg cistoidnega makularnega edema lahko pokaže tudi puščanje na papili vidnega živca, periferni vaskulitis, področja zmanjšane prekrvljenosti mrežnice in neovaskularizacijo. Pomembna je tudi za spremljanje stanja bolezni.<sup>3,7</sup> V študijah so namreč dokazali, da so med mirovanjem bolezni patološke najdbe, kljub klinični neaktivnosti, prisotne v okoli 75 %.<sup>15</sup>

Možni diagnostični orodji pri intermediarnem uveitisu sta tudi ultrazvok in diagnostična vitrektomija, npr. ob sumu

na maškaradni sindrom, ter pri bolnikih z intenzivnim vnetjem, ko ne moremo izključiti retinitisa ali endoftalmitisa.<sup>3,7</sup>

V prvem koraku diagnosticiranja intermediarnega uveitisa je najpomembnejše izključiti infekcijske vzroke, ki zahtevajo specifično zdravljenje,<sup>16</sup> in sicer je to:

- Toksokara. Uveitis je na eni strani, prisotni so periferni granulomi, okužbo moramo izključiti zlasti pri manjših otrocih.
- Toksoplazma. Uveitis je na eni strani, v steklovini je lahko gosta eksudacija, skozi katero proseva belo, nekrotično žarišče.
- Herpetična akutna mrežnična nekroza. Prizadetost je na eni strani, z rdečim, bolečim očesom.

Laboratorijsko testiranje uporabimo kot presejalno testiranje ali pa ciljano testiranje.<sup>16</sup>

Hemogram, diferencialna krvna slika in vnetni parametri so spremenjeni pri okužbi ter pri kronični vnetni in avtoimunski bolezni.<sup>3</sup> S presejalnimi serološkimi testiranjem je pomembno izključiti sifilis in v Sloveniji tudi lymsko boreliozo. Sifilis lahko povzroča katerikoli tip uveitisa, zato se presejalno testiranje izvaja rutinsko pri vsaki obliki uveitisa.<sup>5</sup> Rutinsko preseganje za ostale okužbe je nesmiselno, ker je v populaciji visoka prevalenca protiteles, pri intermediarnem uveitisu pa so ostale okužbe tudi manj verjetne. V Sloveniji zaradi sorazmerno nizke prevalenke okužbe s *Treponema pallidum* za preseganje napravimo netreponemski test in šele pri pozitivnem testu potrditveni treponemski test.<sup>3,5,16</sup>

Pri vsakem bolniku z intermediarnim uveitisom moramo izključiti tudi tuberkulozo,<sup>4</sup> ne glede na to, da je v Sloveniji prevalenca tuberkuloze majhna in ima

**Tabela 2:** Dodatne preiskave in presejalni testi pri intermediarnem uveitisu.<sup>3,5</sup>

Vzrok dodatnih preiskav in presejalnih testov	Sum na bolezen	Dodatne preiskave in presejalni testi
Pozitiven s-ACE Spremembe na RTG pljuč Hiperkalcemija Sumljive kožne spremembe	Sarkoidoza	HRCT (»high resolution CT«) Bronhoalveolarna lavaža Jetni testi Kožna biopsija
Nevrološki simptomi in znaki	Multipla skleroza	Nevrološki pregled z lumbalno punkcijo MRI
Enostranski uveitis Mlajši bolniki Tipičen izgled	Toksokaroza Toksoplazmoza Bolezen mačje praske	Serologija za <i>Toxoplasma gondii</i> Serologija za <i>Toxocara canis</i> in <i>Toxocara cati</i> Serologija za <i>Bartonella henselae</i> , <i>Bartonella quintana</i>
Pozitiven Mantoux test Močan klinični sum na tuberkulozo	Tuberkuloza	QuantiFERON test Pregled pri pulmologu
Pozitivni netreponemski testi	Sifilis	Treponemski testi
Starejši bolniki Izključitev ostalih vzrokov uveitisa	Primarni vitreoretinalni limfom	Vitreálna biopsija in citologija MRI
Gastroenterološki simptomi in znaki	Kronična vnetna črevesna bolezen	Pregled pri gastroenterologu

testiranje torej majhno pozitivno napovedno vrednost. Veliko bolnikov potrebuje dolgotrajno imunosupresivno/ imunomodulacijsko zdravljenje, zato je izključitev aktivne ali latentne tuberkuloze nujna.<sup>5</sup> Testiranje za tuberkulozo z Mantouxovim testom in testom Quantiferon je odvisno od prevalece tuberkuloze v splošni populaciji, od prejšnjega stika bolnika s tuberkulozo in same klinične slike. Testiranje je obvezno tudi pred uvedbo bioloških zdravil pri bolnikih v populaciji z visoko prevaleco ali s poprejšnjim stikom z boleznijo.<sup>5,16</sup>

Sarkoidoza lahko povzroči katerikoli tip uveitisa.<sup>3,5</sup> Laboratorijski testi za sarkoidozo imajo nizko napovedno vrednost. Rutinsko določanje serumskega angiotenzin konvertirajočega encima (ACE) pri vseh bolnikih z intermediarnim uveitisom ni smiselno, saj je pozitivna napovedna vrednost tega testa v presejalnem testiranju le 18%.<sup>16</sup> Bolj smiselno je ciljno presejalno testiranje organov, ki so najpogosteje vpleteni in prizadenejo zdravje bolnika, npr. rentgenogram pljuč, v nejasnih primerih z velikim sumom na bolezen pa CT pljuč, bronhoalveolarno lavažo, jetrne teste ali pa npr. analizo kožnih sprememb. O definitivni diagnozi sarkoidoze govorimo pri tipični bolezni, ki jo dokažemo z biopsijo, o domnevni pri tipični klinični sliki uveitisa in bilateralni hilusni limfadenopatiji ter o verjetni sarkoidozi pri uveitisu in pozitivnih laboratorijskih testih.<sup>5,16</sup>

Pri sumu na multiplo sklerozo je potrebno napraviti slikovno diagnostiko in pregled pri nevrologu.<sup>3</sup> Pri maškardnem sindromu je potrebna najprej vitrealna biopsija, nato MRI.<sup>3</sup>

## Zdravljenje

Merila za zdravljenje intermediarnega uveitisa so odvisna od osnovnega

vzroka bolezni, v primeru avtoimunske etiologije pa naslednja:<sup>5,7,17</sup>

- prisotnost cistoidnega makularnega edema,
- steklovinska eksudacija 2+ in več,
- mrežnična neovaskularizacija,
- mrežnični vaskulitis.

Doslej je veljalo, da ob odsotnosti cistoidnega makularnega edema in vaskulitisa počakamo z zdravljenjem, če je vidna ostrina več kot 0,5 po Snellenu. Meja je bila arbitrarno določena, zato se danes za zdravljenje odločimo prej, saj je zgodnje zdravljenje uspešnejše pri ohranitvi tako vidne funkcije kot očesnih struktur. 20 % vseh bolnikov, ki so imeli pred pričetkom zdravljenja vidno ostrino 0,5, ni nikoli več doseglo normalne vidne ostrine.<sup>3,18</sup>

Bolniki z blagim intermediarnim uveitisom in nekaj steklovinskimi motnjavami ne potrebujejo zdravljenja, ampak le redne, letne preglede oz. preglede ob stopnjevanju težav.

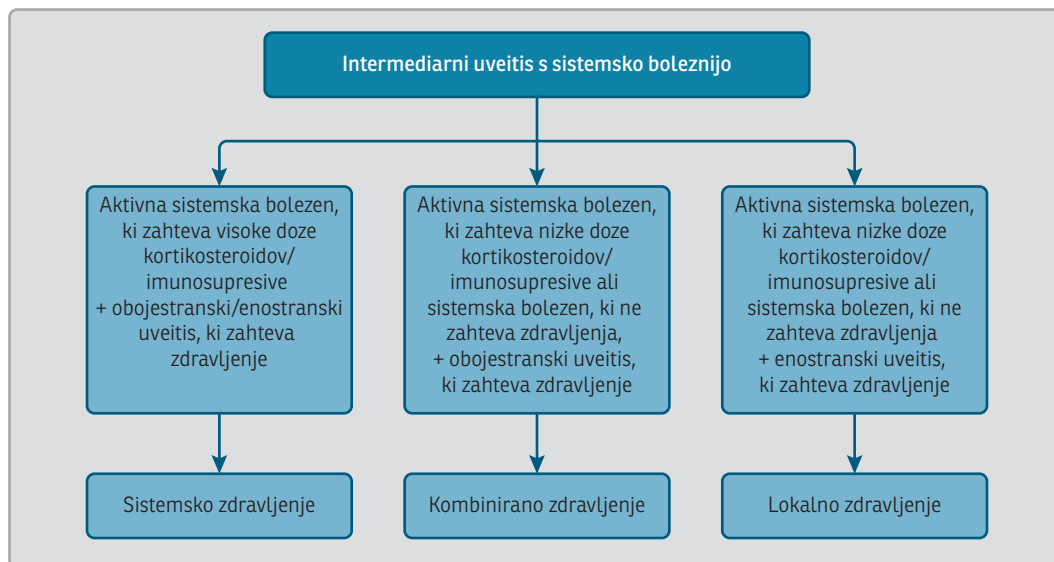
Osnovni pristop k zdravljenju intermediarnega uveitisa je štiristopenjski.<sup>19</sup>

## Štiristopenjski pristop k zdravljenju intermediarnega uveitisa<sup>19</sup>

1. Zdravljenje s kortikosteroidi (perikularnimi, intravitrealnimi, sistemskimi).
2. Krioterapija na mestih t. i. snowbankinga in/ali indirektna laserska fotokoagulacija na periferni mrežnici.
3. Vitrektomija področja pars plana.
4. Sistemsko imunosupresivno/ imunomodulacijsko zdravljenje.

To shemo danes uporabljamo v nekoliko spremenjeni obliki. Korak 4 je pri zdravljenju postavljen na drugo mesto. Lasersko fotokoagulacijo, vitrek-

**Slika 1:** Zdravljenje intermediarnega uveitisa s sistemsko boleznijo.<sup>20</sup>



tomijo ali kriokoagulacijo uporabimo le, če so prisotne indikacije za takšno zdravljenje, oz. če s sistemskim imunosupresivnim/immunomodulacijskim zdravljenjem ne moremo nadzorovati vnetja.

Shemo moramo nekoliko prilagoditi tudi glede na to, ali je intermediarni uveitis povezan s sistemsko boleznijo ali ne.<sup>20</sup>

Podrobneje bomo opisali prva dva koraka zdravljenja.

### Korak 1

Prednost lokalne terapije s kortikosteroidi je neposredni lokalni učinek kortikosteroidov v višjih odmerkih, zaradi katerih so nižji sistemski stranski učinki.<sup>20,22</sup>

### Periokularni kortikosteroidi

Subtenonialni pristop ali pristop orbitalnega dna sta si po učinkovitosti podobna.<sup>23</sup> Uporabimo lahko triamcinolon acetonid ali metilprednizolon. Možni stranski učinki in zapleti so povišanje IOP nad 24 mmHg (v 34 %), katarakta (v 20,2 %), glavkom, ki zahteva operacijo v 1 letu (2,4 %),<sup>24</sup> aponevrotična ptoza,

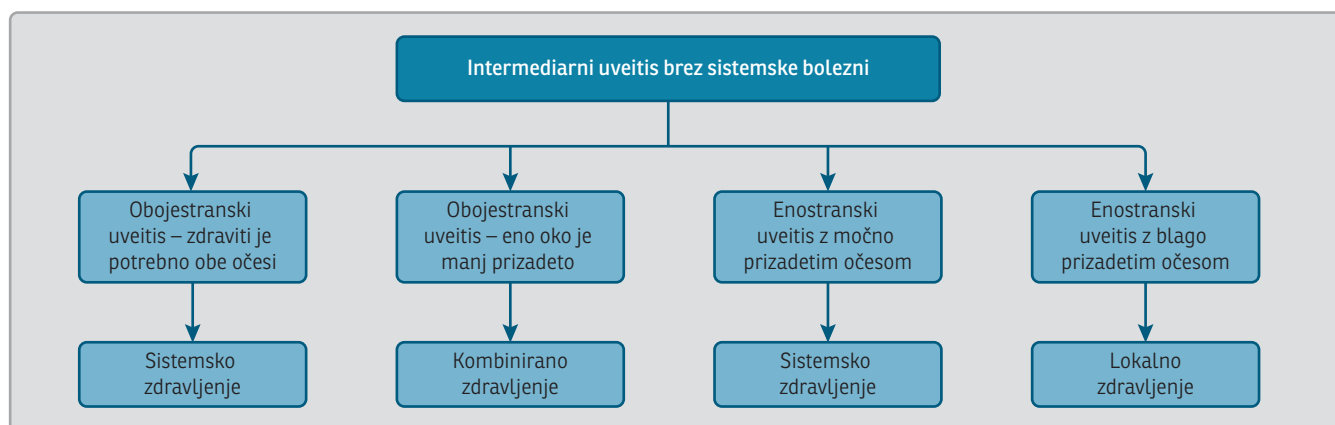
enoftalmos, perforacija zrkla in pareza mišic zunaj oči.<sup>5</sup>

### Intravitrealni kortikosteroidi

**Intravitrealni triamcinolon acetonid:** Uporabimo ga v dozi 4 mg, s konzervansom ali brez. Protivnetni učinek traja 3 mesece.<sup>23</sup> Primeren je za hujše refraktorne oblike cistoidnega makularnega edema, čeprav so nekatere študije pokazale, da sta intravitrealni in subtenonialni triamcinolon acetonid približno enako učinkovita.<sup>25</sup> Možni stranski učinki in zapleti so odstop mrežnice, krvavitev v steklovino, endoftalmitis, povišan IOP<sup>23</sup> in glavkom.<sup>5</sup>

**Intravitrealni vsadki:**<sup>20</sup> Uporabimo lahko biorazgradljiv vsadek deksametazona, ki vnetje nadzoruje približno 6 mesecev in je registriran za uporabo pri neinfekcijskem intermediarnem uveitisu ali nerazgradljiv vsadek fluocinolon acetonida, ki vnetje nadzoruje približno 3 leta. Deksametazon je manj lipofilen kot fluocinolon acetonid in se manj akumulira v trabekulumu in leči, zato ima manj stranskih učinkov. Pri uporabi fluocinolon acetonida se v velikem deležu razvije katarakta in skoraj tretjina bolnikov po 3 letih potrebuje operacijo zaradi glavko-





**Slika 2:** Zdravljenje intermediarnega uveitisa brez sistemske bolezni.<sup>20</sup>

ma, dve tretjini bolnikov pa terapijo za znižanje očesnega tlaka.<sup>26,27</sup>

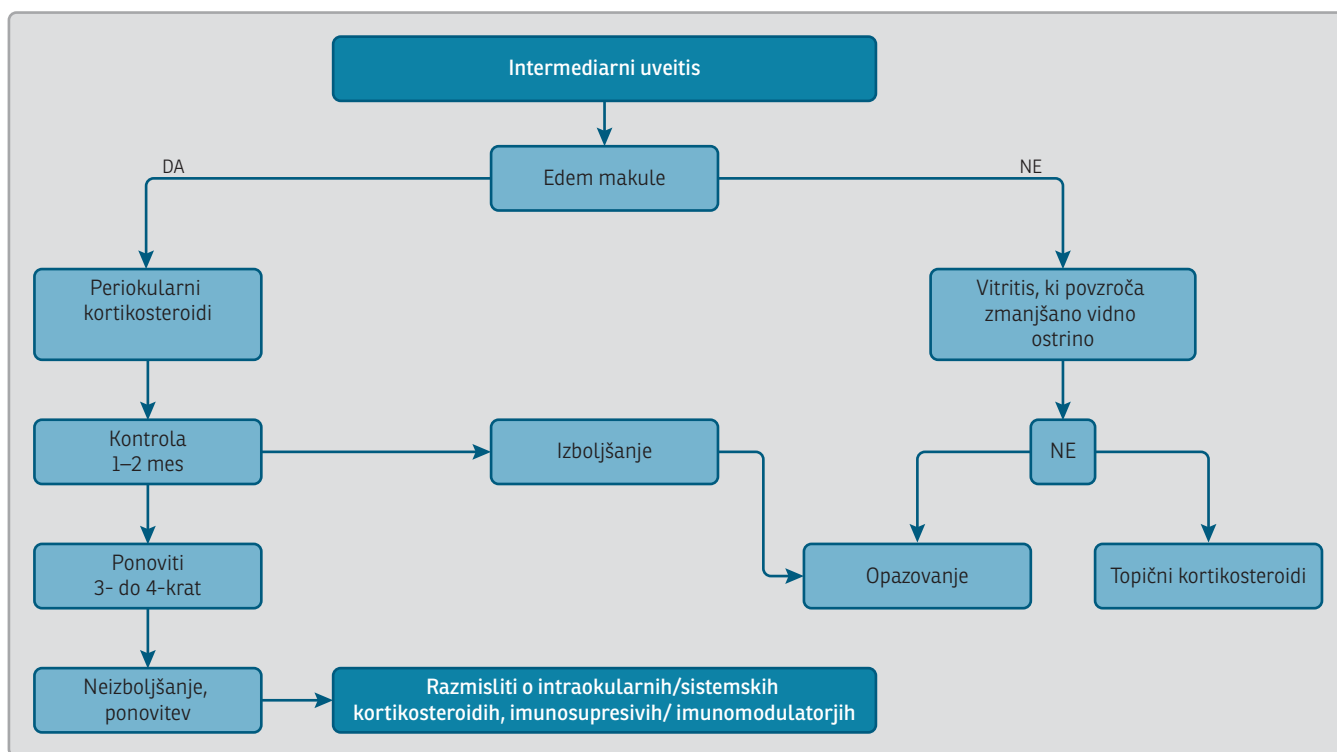
### Sistemski kortikosteroidi

Sistemski kortikosteroidi imajo dober učinek pri avtoimunskih boleznih. Za zdravljenje uporabimo peroralni prednizon, pri bolnikih z jetrno disfunkcijo je bolj primerna njegova aktivna oblika, t.j. prednizolon. V Sloveniji najpogosteje uporabljamo metilprednizolon, ki ima najmočnejši protivnetni učinek in se uporabi tudi parenteralno. Začetni peroralni odmerek metilprednizolona pri intermediarnem uveitisu je 0,8 mg/kg telesne teže na dan,<sup>3,22</sup> torej 48–64 mg na dan

za odraslega bolnika. Odmerek nato postopno znižujemo. Za hiter nadzor močnega, ogrožujočega vnetja so primerne 3 zaporedne aplikacije intravenskega metilprednizolona v odmerku 1000mg/24 ur in nato peroralni metilprednizolon v padajočih dozah, ki jih znižujemo vsak teden ali dva. Nekateri bolniki so lahko ob akutnem vnetju zdravljeni tudi s kratkotrajnimi oralnimi odmerki, 3–6 tednov (0,8 mg/kg tel teže na dan in nato v padajočih dozah na 1–2 dni). Možni stranski učinki so kušingoidne spremembe pri odmerkih več kot 4–8 mg/dan, supresija nadledvične žleze (bolniki, ki prejemajo steroide več kot 3 tedne, zato

**Tabela 3:** Priporočila za uporabo metilprednizolona pri očesnem vnetju.<sup>22</sup>

	Smernice
Začetna doza	0,8 mg/kg/dan
Maksimalna doza za odrasle	48–64 mg/dan
Vzdrževalna doza	Manj kot 8 mg/dan
Zniževanje terapije	Pri odmerku: nad 32 mg: znižati za 8 mg/dan na 1–2 tedna 32–16 mg/dan: znižati za 4 mg/dan na 1–2 tedna 16–8 mg/dan: znižati za 2 mg/dan na 1–2 tedna 8–0 mg/dan: znižati za 0,8–2 mg/dan na 1–4 tedne
Nadzor	Krvni tlak, telesna teža, krvni sladkor – vsake 3 mesece Lipidogram – letno Meritev kostne gostote v prvih 3 mesecih in nato letno
Podporna terapija	1500 mg kalcija in 800 IE vitamina D dnevno Inhibitor protonske črpalke



**Slika 3:** Osnovna priporočila za zdravljenje cistoidnega makularnega edema ob enostranskem oz. asimetričnem neinfekcijskem intermediarnem uveitisu.<sup>3,5,21</sup>

ne smejo nenadoma ukiniti jemanja), okužbe, arterijska hipertenzija, steroidni diabetes, hiperlipidemija, ateroskleroza, osteoporozna, anksioznost, nespečnost, motnje spanja in razpoloženja, slabo celjenje ran, glavkom in katarakta. V primeru visokih odmerkov lahko nastopijo aseptične nekroze kosti, psihoza in miopatija. Infuzija metilprednizolona lahko povzroči tudi aritmije.<sup>3,5,22</sup>

Kortikosteroidi ne povečajo tveganja za nastanek ulkusa želodca, vendar pa je zaradi pogoste dispepsije uvedba inhibitorja protonske črpalke smiselna<sup>21</sup> in nujno potrebna ob sočasnem jemanju nesteroidnih antirevmatikov. Potrebno je nadomeščati 1500 mg kalcija in 800 IE vitamina D dnevno. Merjenje kostne gostote je potrebno pri bolnikih, ki kortikosteroide prejemajo več kot 3 mesece.<sup>21,22</sup>

Cilj zdravljenja je doseči umiritev vnetja z odmerkom metilprednizolona manj kot 8 mg/dan.<sup>22</sup>

## Korak 2

Sistemska imunosupresija oz. imunomodulacija sta na mestu v naslednjih primerih:<sup>22</sup>

- Če v manj kot 3 mesecih z 8 mg metilprednizolona na dan ne dosežemo remisije – t. i. steroid-sparing zdravljenje.
- Če po 1 mesecu visokega odmerka kortikosteroidov ni učinka.
- Če bolnik ne prenaša stranskih učinkov.

Ob uvedbi imunosupresivov oz. imunomodulatorjev se je pomembno vprašati, ali bolnik potrebuje t. i. steroid-sparing zdravljenje ali zdravilo, ki bo povzročilo remisijo bolezni, saj se imunosupresivi oz. imunomodulatorji razlikujejo glede na možnost doseganja remisije. Cilj pristopa k t. i. steroid-sparing zdravljenju je zmanjšanje odmerka kortikosteroidov s sočasnim nadzorom bolezni. Pomembna je kombinacija terapije



**Tabela 4:** Učinek, odmerjanje in stranski učinki metotreksata ter potrebne preiskave pred uvedbo in med zdravljenjem.<sup>3,5,21,27</sup>

Učinek	Odmerjanje	Preiskave	Stranski učinki
Analog folne kisline, ki inhibira dihidrofolat reduktazo	Začetni odmerek: 7,5–10 mg/ teden Maksimalni odmerek: 15–25 mg (titriramo za 2,5 mg vsakih 6–8 tednov) -Peroralno ali parenteralno Potrebno je sočasno jemanje folata v odmerku 1 mg/dan.	Pred pričetkom: Hemogram Diferencialna krvna slika Hepatogram Testi ledvične funkcije Testiranje na hepatitis B in C Med zdravljenjem na 2–3 mesece: Hemogram Hepatogram Testi ledvične funkcije	Hepatotoksičnost Teratogenost Citotoksičnost Supresija kostnega mozga Akutni pnevmonitis Gastrointestinalni stranski učinki Alopecia Sterilnost Toksični vpliv na ledvično funkcijo

za lažji nadzor stranskih učinkov<sup>21</sup>. Ker učinek imunosupresivov oz. imunomodulatorjev nastopi šele po nekaj tednih, je odmerek kortikosteroidov potrebno postopno zmanjševati na 4–8 tednov. Če zdravilo ni učinkovito, je potrebna zamenjava terapije. Ko uvedemo imunosupresivno zdravljenje, ga običajno vzdržujemo 6–24 mesecev<sup>22</sup> oz. vsaj 6 mesecev po dosegu remisije. Odmerek običajno znižujemo na 4–6 tednov in nato postopno ukinemo v 12 mesecih. Trajanje se predvidi individualno glede na odgovor bolezni, lahko je tudi dolgotrajno.<sup>21,22</sup>

### Razredi imunosupresivov<sup>3,5,21,27</sup>

**Antimetaboliti:** Vplivajo na sintezo DNA in s tem omejujejo aktivacijo in diferenciacijo limfocitov T in B.<sup>27</sup> Najpogosteje predpišemo metotreksat in azatioprin, redkeje mikofenolat mofetil.

**Kalcinevrinski inhibitorji:** Inhibirajo signalno transdukcijo in s tem aktiva-

cijo genov za tvorbo IL-2, ki je odgovoren za aktivacijo limfocitov CD4 in CD8 v vnetnem odgovoru.<sup>27</sup> Najpogosteje predpišemo ciklosporin in takrolimus.<sup>3,5</sup>

**Alkilirajoči agensi:** Zavirajo replikacijo DNA. Zaradi nevarnih stranskih učinkov jih uporabimo le poredko.<sup>3,5</sup>

**Biološka zdravila:** Zaradi številnih stranskih učinkov niso zdravljenje prvega izbora. Uvedemo jih le, če običajni imunosupresivi niso učinkoviti in če ni kontraindikacij. Poznamo več razredov bioloških zdravil: infliximab in adalimumab (TNF alfa inhibitorja), daklizumab (inhibitor receptorja za IL-2), alemtuzumab (protitelo proti CD52 panlimfocitnemu antigenu), rituximab (protitelo proti CD20 antigenu na limfocitih B), anakinra (antagonist IL-1 receptorja).<sup>3,5,21</sup>

Učinek Interferona alfa in beta pri uveitisu je bil opisan le v redkih študijah.<sup>3</sup>

Krioterapija, laserska fotokoagulacija in vitrektomija se uporabijo redkeje.

**Tabela 5:** Učinek, odmerjanje in stranski učinki azatioprina ter potrebne preiskave pred uvedbo in med zdravljenjem.<sup>3,5,21,27</sup>

Učinek	Odmerjanje	Preiskave	Stranski učinki
Purinski analog, zavira sintezo purinov in povzroči znižanje periferne koncentracije limfocitov B in T	Začetni odmerek: 1–2 mg/kg tel. teže/dan Najvišji dovoljeni odmerek: 2,5 mg/kg tel. teže na dan -Peroralno	Pred pričetkom in med zdravljenjem (tedensko 1 mesec, nato na 4–6 tednov): Hemogram Diferencialna krvna slika Hepatogram (vsake 3 mesece)	Popravljliva supresija kostnega mozga Gastrointestinalni stranski učinki Hepatotoksičnost

Krioterapija na mestih eksudacije na področju pars plana naj bi bila učinkovita pri zdravljenju pars planitisa.<sup>3,5</sup> Indikacije za lasersko fotokoagulacijo so neovaskularizacija, krvavitev v steklovino, pars plana vitrektomija. V študijah je dokazan pozitiven učinek na končno vidno ostrino in dober nadzor vnetja.<sup>28</sup> Možen zaplet je odstop mrežnice pri krioterapiji, manj verjetno pri laserski fotokoagulaciji.<sup>5</sup>

Vitrektomija je indicirana v primeru kontraindicirane ali slabo učinkovite sistemske imunosupresivne terapije, pri vztrajajočem hematovitreusu, odstopu mrežnice, epiretinalni membrani, ko je vitritis intenziven in prisoten kljub optimalni terapiji ter pri perzistentnem cistoidnem makularnem edemu.<sup>17</sup> Možni

zapleti in stranski učinki so odstop mrežnice, endoftalmitis, katarakta.<sup>5</sup>

## Zaključek

Intermediarni uveitis je najredkejša izmed vseh uveitičnih entitet, vendar ima lahko usodne posledice za vid. Ob morebitnem slabem odzivu na standardno, začetno sistemsko kortikosteroidno zdravljenje je potrebna obravnava v terciarni ustanovi. Ključno je redno spremljanje bolnikov in zgodnje prepoznavanje zapletov bolezni. Pri zdravljenju uporabljamo t. i. stopenjski pristop. Nadzor vnetja in zdravljenje zapletov zgodaj v poteku bolezni izboljšata končni izid.

## Literatura

1. The standardization of uveitis nomenclature (SUN) working group. Standardization of uveitis nomenclature for reporting clinical data. Results of the first international workshop. *Am J Ophthalmol.* 2005; 140: 509–16.
2. Kanski JJ, Bowling B. *Clinical Ophthalmology: A systematic approach.* 7th ed. Edinburgh: Elsevier Saunders; 2011.
3. Nussenblatt BR, Whitcup MS. *Uveitis: Fundamentals and clinical practice.* 4th ed. St Louis: Mosby Elsevier; 2010.
4. Vidović Valentinčič N, Kraut A, Hawlina M, Štunf Š, Rothova A. Intermediate uveitis: long-term course and visual outcome. *Br J Ophthalmol.* 2009; 93: 477–80.
5. Skuta LG, Cantor BL, Weiss SJ. *Intraocular inflammation and uveitis.* San Francisco: American academy of ophthalmology; 2012.
6. Foster CS, Vitale AT. *Diagnosis and treatment of uveitis.* 2nd Ed. New Delhi: Jaypee Brothers Medical Publishers; 2012.
7. Babu BM, Rathinam SR. Intermediate uveitis. *Indian J Ophthalmol.* 2010; 58: 21–7.
8. Messinger W, Hildebrandt L, Mackensen F, Suhler E, Becker M, Rosenbaum JT. Characterisation of uveitis in association with multiple sclerosis. *Br J Ophthalmol.* 2015; 99: 205–9.
9. Kalogeropoulos C, Koumpoulis I, Mentis A, Pappa C, Zafeiropoulos P, Aspiotis M. Bartonella and intraocular inflammation: a series of cases and review of literature. *Clin Ophthalmol.* 2011; 5: 817–29.
10. Roth DB, Chieh J, Spirn MJ, Green SN, Yarian DL, Chaudhry NA. Noninfectious endophthalmitis associated with intravitreal triamcinolone injection. *Arch ophthalmol.* 2003; 121: 1279–82.
11. Madow B, Galor A, Feuer WJ, Altaweel MM, Davis JL. Validation of a photographic vitreous haze grading technique for clinical trials in uveitis. *Am J Ophthalmol.* 2011; 152: 170–6.
12. Kempen JH, Sugar EA, Jaffe GJ, Acharya NR, Dunn JP, Elner SG, et al. Fluorescein angiography versus optical coherence tomography for diagnosis of uveitic macular edema. *Ophthalmology.* 2013; 120: 1852–9.
13. Ossewaarde-Van Norel J, Camfferman LP, Rothova A. Discrepancies between fluorescein angiography and optical coherence tomography in macular edema in uveitis. *Am J Ophthalmol.* 2012; 154: 233–9.
14. Jittpoonkuson T, Garcia PM, Rosen RB. Correlation between fluorescein angiography and spectral-domain optical coherence tomography in the diagnosis of cystoid macular edema. *Br J Ophthalmol.* 2010; 94: 1197–200.
15. Gürlü VP, Alimgil ML, Esgin H. Fluorescein angiographic findings in cases with intermediate uveitis in the inactive phase. *Can J Ophthalmol.* 2007; 42: 107–9.
16. Jabs DA, Busingye J. Approach to the diagnosis of the uveitides. *Am J Ophthalmol.* 2013; 156: 228–36.
17. Parchand S, Tandan M, Gupta V, Gupta A. Intermediate uveitis in Indian population. *J Ophthalmic Inflamm Infect.* 2011; 1: 65–70.
18. Davis JL, Bloch-Michel E. Intermediate uveitis. In: Pepose JS, Holland GN, Wilhelmus KR, editors. *Ocular Infection and Immunity.* St Louis: Mosby; 1996. p. 676–93.
19. Kaplan HJ. Intermediate uveitis (pars planitis, chronic cyclitis) – a four step approach to treatment. In: Saari KM, ed. *Uveitis Update.* Amsterdam: Excerpta Medica; 1984: 169–172.

20. De Smet MD. Corticosteroid Intravitreal Implants. *Dev Ophthalmol.* 2012; 51: 122–33.
21. Uveitis national managed clinical network treatment guideline development group. Scottish Uveitis National Managed Clinical Network Treatment Guidelines 2010. Dosegljivo 31.1.2016 s spletne strani: <http://www.sun.scot.nhs.uk/Documents/uveitis%20treatment%20guideline%20sep%202010revised%20.pdf>.
22. Jabs DA, Rosenbaum JT, Foster CS, Holland GN, Jaffe GJ, Louie JS, et al. Guidelines for the use of immunosuppressive drugs in patients with ocular inflammatory disorders: recommendations of an expert panel. *Am J Ophthalmol.* 2000; 130: 492–513.
23. Cunningham ET, Wender JD. Practical approach to the use of corticosteroids in patients with uveitis. *Can J Ophthalmol.* 2010; 45: 352–8.
24. Sen HN, Vitale S, Gangaputra SS, Nussenblatt RB, Liesegang TL, Levy-Clarke GA, et al. Periocular corticosteroid injections in uveitis: effects and complications. *Ophthalmology.* 2014; 121: 2275–86.
25. Choudhry S, Ghosh S. Intravitreal and posterior subtenon triamcinolone acetonide in idiopathic bilateral uveitic macular oedema. *Clin Experiment Ophthalmol.* 2007; 35: 713–8.
26. Lowder C, Belfort R Jr, Lightman S, Foster CS, Robinson MR, Schiffman RM, et al. Dexamethasone intravitreal implant for noninfectious intermediate or posterior uveitis. *Arch ophthalmol.* 2011; 129: 545–53.
27. Leung TG, Thorne JE. Emerging drugs for the treatment of uveitis. *Expert Opin Emerg Drugs.* 2013; 18: 513–21.
28. Gonzales Rubio-Medina E, Pedroza-Seres M. Clinical course of pars planitis in patients treated with selective photocoagulation. *Arch Soc Esp Oftalmol.* 2013; 88: 298–301.