

Prikaz primera/Case report

PLJUČNI EDEM ZARADI NEGATIVNEGA TLAKA OB ZAPORI ZGORNJE DIHALNE POTI

NEGATIVE-PRESSURE PULMONARY EDEMA FOLLOWING UPPER AIRWAY OBSTRUCTION

Lea Andjelković, Doroteja Diallo Renko, Dušan Vlahović

Klinični oddelek za anesteziologijo in intenzivno terapijo kirurških strok, Klinični center, Zaloška 7, 1525 Ljubljana

Izvleček

- Izhodišča** *Laringealna cevka je supraglotični pripomoček za vzdrževanje proste dihalne poti med splošno anestezijo. Pljučni edem zaradi negativnega tlaka je zaplet, ki nastane ob zapori zgornje dihalne poti, ko bolnik skuša vdihniti proti zaprtemu glotisu. Pogostnost je izredno majhna (do 0,1 %), vendar je zaplet lahko potencialno smrten, če ga pravočasno ne prepoznamo in ne začnemo zdraviti.*
- Metode** *Opišemo primer 32-letnega moškega, ki je bil sprejet v bolnišnico zaradi predvidene ponovne osteosinteze zloma desnega zapestja. Poseg je potekal brez zapletov v splošni anesteziji, dihalno pot pa smo vzdrževali z laringealno cevko. Ob zbujanju je prišlo do dihalne stiske in pljučnega edema, ki smo ga pravočasno spoznali in začeli zdraviti. Bolnik je bil 24 ur hospitaliziran v enoti za intenzivno zdravljenje, na oddelek pa je bil premeščen brez posledic in v dobri kondiciji.*
- Zaključki** *Pri uporabi laringealne cevke je pomembno sproti preverjati pravilno lego laringealne cevke in zagotovitev zadostnega predihavanja. Zaplete, ki nastanejo ob vzdrževanju take umetne dihalne poti, je potrebno pravočasno prepoznati in pravilno zdraviti.*
- Ključne besede** *laringealna cevka; pljučni edem zaradi negativnega tlaka; zgodnji zapleti pri umetni dihalni poti*

Abstract

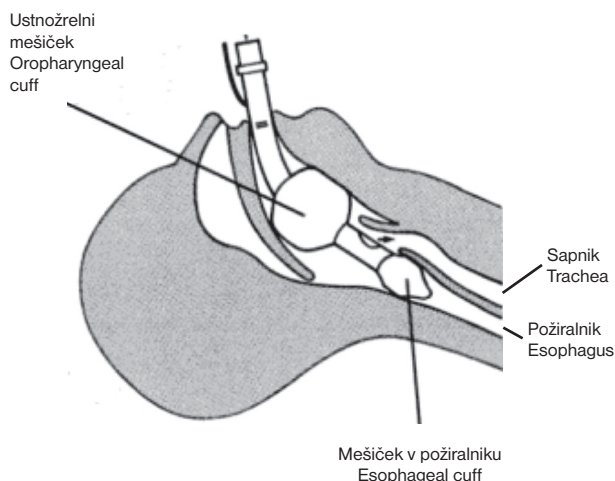
- Background** *The laryngeal tube is a supraglottic airway device used to secure airway during general anesthesia. Negative-pressure pulmonary edema is a complication due to obstruction of upper airway when the patient attempts to breath against the closed glottis. The prevalence is very low (up to 0.1 %) but it is a potentially life-threatening complication if it is not recognized and treated promptly.*
- Methods** *We present a case of 32-year old man undergoing elective re-osteosynthesis of right wrist. The procedure was without complications performed under the general anesthesia. The laryngeal tube was inserted for airway maintenance. While emerging from general anesthesia patient developed respiratory failure and pulmonary edema which was promptly recognized and treated. The patient was hospitalized in the intensive therapy unit for 24 hours and at discharge he was fully recovered without further sequelae.*
- Conclusions** *It is important to verify the right position of laryngeal tube and make sure the patient is ventilated well at all times. Complication due to position of such artificial airway should be promptly recognized and treated.*
- Key words** *laryngeal tube; negative pressure pulmonary edema; early complications of artificial airways*

Avtorica za dopisovanje / Corresponding author:

Lea Andjelković, Brilejeva 16, 1117 Ljubljana, e-mail lea.andjelkovic@gmail.com

Uvod

Laringealna cevka je novejši supraglotični pripomoček za vzdrževanje proste dihalne poti (med splošno anestezijo, po neuspeli vstavitvi dihalne cevke, pri nujnih stanjih). Namenjena je nadzorovanemu in spontanemu predihavanju. Ima dva mešička. Manjši mešiček v hipofarinksu zapre vhod v požiralnik, večji ustnožrelni mešiček pa ustvari zaporo v orofarinksu. Med njima je odprtina, ki omogoča predihavanje (Sl. 1). Vstavlja se slepo. Pravilno lego laringealne cevke preverjamo posredno, tako da ocenimo zadostnost predihavanja.



Sl. 1. Laringealna cevka.

Figure 1. Laryngeal tube.

V primerjavi z ostalimi supraglotičnimi pripomočki je zapletov, kot sta napihnenje želodca in aspiracija želodčne vsebine, manj. Pomemben zaplet pri uporabi laringealne cevke pa je zapora odprtine v cevki, do katere lahko pride že pri manjših spremembah položaja glave ali vratu med operacijo (Tab. 1).

Pomembno je, da med operacijo pogosto preverjamo, ali se bolnik pravilno predihava.¹⁻³

Pljučni edem kot posledica negativnega tlaka zaradi zapore zgornje dihalne poti je redek. Pojavlja se v 0,05–0,1 %. Po podatkih iz literature naj bi bil pogostejši, kot je dokumentirano.⁴ Do razvoja pljučnega edema pri bolniku z vstavljenjo dihalno cevko privede zapora dihalne poti, ponavadi med zbujanjem, ki povzroči visoke negativne tlake znotraj prsnega koša in posledično premik tekočine v pljučni intersticij.⁴ Dejavniki tveganja za zaporo so kratek vrat, težka intubacija, posegi v področju zgornje dihalne poti, v anamnezi navedena obstruktivna dispneja v spanju in akromegalija. Tveganje je povečano tudi pri mlajših ljudeh z veliko mišično maso, ki lahko proizvedejo večje tlake znotraj prsne votline proti zapori v dihalni poti, zato je pri njih možnost za nastanek pljučnega edema večja.

Do razvoja pljučnega edema lahko pride takoj po nastanku zapore ali nekaj ur po tem.^{5,6} Zaplet je mogoče urediti in ne pušča posledic, če ga pravočasno prepoznamo in pravilno ukrepamo.

Tab. 1. Pogostnost zapletov pri vzdrževanju umetne dihalne poti z laringealno cevko in laringealno masko pri odraslih med anestezijo in pooperativno. Povzeto po Asai in Shingu.¹

Table 1. The prevalence of complications at the maintenance of the artificial airway with the laryngeal tube and laryngeal mask during anesthesia and postoperatively.¹

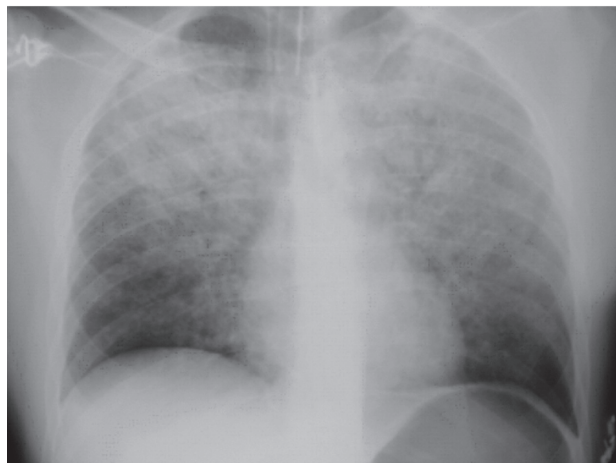	Laringealna cevka (v %) Laryngeal tube (%)	Laringealna maska (v %) Laryngeal mask airway (%)
Med anestezijo During anaesthesia		
Obstrukcija dihalne poti Airway obstruction	2–40	0–24
Napihovanje želodca Gastric insufflation	0	0–8
Aspiriranje v pljuča Pulmonary aspiration	0	< 0,1
Ishemične spremembe na jeziku Ischaemic change to the tongue	3–6	< 0,1
Kri na cevki oz. maski Blood on the device	0–7	5 (0,4–20)
Pooperativno Postoperative period		
Boleče žrelo Sore throat	0–34	13 (0–56)
Disfagija Dysphagia	0–17	11,5 (4–23)
Hripavost Hoarsness	0–7	5 (0–30)

Prikaz primera

32-letni, sicer zdrav, moški je bil sprejet zaradi načrtovane ponovne osteosinteze zloma desnega zapestja. Pred 5 meseci se je poškodoval v prometni nesreči in bil že večkrat operiran v splošni anesteziji, vedno brez zapletov. Od nesreče dalje je doma redno jemal oxycodone, pregabalin, omeprazol, železov sulfat z askorbinsko kislino in dalteparin.

Po sprejemu in predoperativni pripravi je sledilo uvajanje v splošno anestezijo s fentanilom 100 mcg in 1-odstotnim propofolom 200 mg intravensko. Vstavili smo laringealno cevko številka 4. Bolnika smo mehansko predihavali. Anestezijo smo vzdrževali z infuzijo 1-odstotnega propofola (5 mg/kg/h) ter mešanico kisika in N₂O v razmerju 40/60. Med posegom je bil bolnik ves čas hemodinamsko stabilen. Ob koncu operacije smo uknili infuzijo 1-odstotnega propofola in izklopili N₂O ter ga prevedli na 100-odstotni kisik in ga ročno predihavali. Ob popuščanju anestezije bolnik poskuša dihati sam. Zaradi premika laringealne cevke je prišlo do zapore dihalne poti. Ob poskusih vdihavanja proti zaprti dihalni poti se razvije pljučni edem. Pri bolniku so se pokazali znaki delne zapore zgornjih dihalnih poti. Prišlo je do nenadnega padca zasičenosti s kisikom na 65 %, bolnik je postal bradikarden, zato je dobil 1 mg atropina intravensko. Ob ročnem predihavanju z dihalnim balonom je zasičenost s kisikom narasla do 90 %, bolnik se je ob tem zbudil in postal nemiren. Laringealno cevko smo odstranili. Za tem je bolnik navajal občutek težkega dihanja. Ob vdihavanju 100-odstotnega kisika preko anestezijske maske zasičenost periferne krvi s kisikom ni preseгла 90 %.

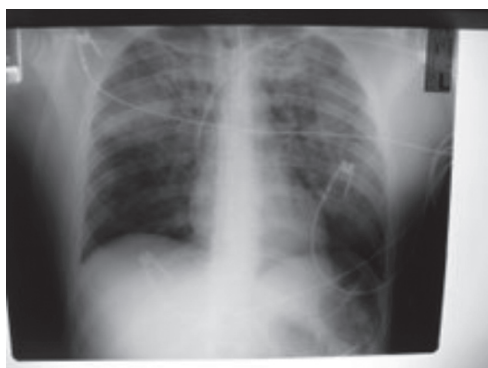Opravili smo fizikalni pregled bolnika. Bolnik je bil pri zavesti, v ustih je imel obilo penasto rožnatega izpljunka. Nad celotnimi pljuči je bilo slišati pokce v obeh fazah dihanja. Trebuh je bil napet. Opravili smo slikovno diagnostiko. RTG prsnega koša je pokazal difuzne intersticijske in alveolne infiltrate (Sl. 2).



Sl. 2. Difuzni pljučni edem.
Figure 2. Diffuse pulmonary edema.

UZ trebuha je bil v mejah normalnega. Odvzeli smo kri za hemogram, elektrolite, laktat, teste hemostaze in naredili plinsko analizo arterijske krvi. V plinski analizi je bil pO₂ na 100-odstotnem kisiku 10,2 kPa in nasičenost hemoglobina s kisikom 91 %. Ostali krvni izvidi so bili normalni. Bolniku smo vstavili sapnično dihalno cevko. Prejel je 20 mg furosemda intravensko. Vstavili smo nosnoželočno cevko, po kateri je izhajal zrak. Trebuh je postal manj napet. Nastavili smo arterijsko linijo in osrednji venski kateter ter bolnika premestili v center za intenzivno zdravljenje. Tam so v treh urah po sprejemu procent vdihanega kisika znižali s 100 % na 45 %. Kontrolni RTG prsnega koša je pokazal izboljšano stanje (Sl. 3).

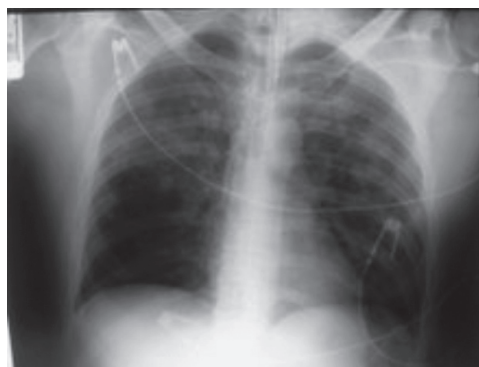Bolnika so istega dne prevedli na podporne oblike predihavanja ter mu naslednji dan odstranili sapnično dihalno cevko in ga premestili na oddelek intenzivne



Sl. 3. Kontrolni RTG prsnega koša tri ure po sprejemu v enoto za intenzivno zdravljenje.

Figure 3. X-ray examination three hours after the admission to the intensive therapy unit.

nege v dobri kondiciji. RTG prsnega koša ob odpustu je bil v mejah normalnega (Sl. 4).



Sl. 4. RTG prsnega koša ob odpustu iz enote za intenzivno zdravljenje.

Figure 4. X-ray examination during the discharge from the intensive therapy unit.

Razpravljanje

Patofiziološki mehanizem nastanka pljučnega edema je visok negativni tlak v prsni votlini proti zaprti dihalni poti (modificiran Muellerjev maneuver).^{4,5} Negativni tlak znotraj prsnega koša povzroči povečan venski priliv v desno srce in povišan hidrostatski tlak v pljučnih kapilarah. Zaradi razširitve desnega prekata in bočenja septuma v levo se zniža podajnost levega prekata. Povečan tlak znotraj prsnega koša tudi poveča delo iztisa levega prekata, kar vodi v zmanjšan utripni volumen. Po drugi strani pa hipoksija spodbuja simpatično živčevje, to pa povzroči pljučno vazokonstrikcijo in povišan pljučni zagozditveni tlak. Posledica je premik tekočine v intrasticijske in alveole. Nastane pljučni edem.⁴⁻⁶

Težave nastopijo takoj po nastopu zapore, lahko pa tudi nekaj ur po tem. Možna razlaga za kasnejši nastop zapleta je pozitiven tlak, ki nastane ob forsiranem izdihu proti zapori, ta pa prepreči transudacijo tekočine. Ko zaporo odstranimo, se poveča venski priliv v desno srce, zaradi česar pride do premika krvi iz periferije centralno in posledično do transudacije tekočine v pljučih.⁵ Simptomi in znaki so dihalna stiska, zmanjšanje zasičenosti krvi s kisikom, nemir, kašelj, rožnat, penast izpljunek, tahikardija in hipertenzija. Na RTG prsnega koša se vidijo obojestranski intersticijski in alveolni infiltrati. Pomembno je, da zaporo zgornje dihalne poti in pljučni edem pravočasno prepoznamo in zdravimo.⁴ Bolniku je potrebno zagotoviti varno dihalno pot, mu vstaviti sapnično dihalno cevko in ga predihavati s 100-odstotnim kisikom. Zdravljenje z diuretikom naj ne bi bilo uspešno, saj je bolnik dejansko izsušen (pride do premika velikih količin tekočine v alveole), zato je potrebno tekočine nadomeščati.^{7,8}

Našega bolnika smo ves čas operacije predihavali brez težav. Zapora je verjetno nastala ob zburanju iz anestezije. Laringealna cevka se je najverjetneje premaknila navzgor, spremenjena lega pa je povzročila delno zaporo dihalne poti. Postavili smo pravilno diagnozo,

oskrbeli dihalno pot in ga uspešno zdravili. Bolnikovo stanje se je v 24 urah popolnoma popravilo. V dobri kondiciji in brez posledic je bil odpuščen iz enote za intenzivno zdravljenje na oddelek.

Oswalt je leta 1977 prvi opisal tri primere pljučnega edema zaradi zaprtja zgornje dihalne poti.⁹ Vzrok temu sta bila tumor in obešanje. Kmalu potem so se začeli pojavljati opisi primerov nastanka pljučnega edema zaradi negativnega tlaka ob zapori zgornje dihalne poti med splošno anestezijo ali v njenem neposrednem obdobju. Do danes je v literaturi opisanih več kot 60 primerov bolnikov, ki so razvili pljučni edem ob uporabi laringealne maske ali sapnične dihalne cevke. Med vzroki so najpogosteje opisovani zapora dihalne poti zaradi ugriza v sapnično cevko ali laringealno masko, po odstranitvi sapnične dihalne cevke ali laringealne maske pa laringospazem ali pa zapore zgornje dihalne poti zaradi ohlapnosti mišic in bolnikove neodzivnosti zaradi vpliva splošnih anestetikov.^{4, 10, 11} Nekateri avtorji opisujejo razvoj pljučnega edema zaradi zapore zgornje dihalne poti pri predihavanju bolnika preko obrazne maske, predvsem pri otrocih.¹² Pri enem bolniku se je razvil pljučni edem zaradi zapore zgornje dihalne poti med aspiracijo skozi sapnično cevko,¹³ pri enem pa zaradi obojestranske pareze glasilk.¹⁴ V literaturi nismo zasledili opisanega podobnega poteka ob uporabi laringealne cevke.

Zaključki

Laringealna cevka je novejši pripomoček za vzdrževanje proste dihalne poti med splošno anestezijo. Zaplet pri uporabi laringealne cevke je zapora zgornje dihalne poti, do katere lahko pride že pri majhnih spremembah položaja glave med operacijo. Posledica neprepoznane zapore so povišani tlaki v prsni votlini pri poskusu dihanja, ki lahko privedejo do nastanka pljučnega edema. Pomembno je, da zaplet preprečimo z preverjanjem pravilne lege laringealne cevke in ugotavljanjem zadostnega predihavanja ves čas med

posegom. Če pa do zapleta pride, ga je potrebno hitro prepoznati in pravilno zdraviti, saj je zaplet popolnoma popravljiv.

Literatura

1. Asai T, Shingu K. The laryngeal tube. *BJA* 2005; 95: 729-36.
2. Russi C, Wilcox C, House H. The laryngeal tube device: a simple and timely adjunct to airway management. *Am J Emerg Med*; 2007; 25: 263-67.
3. Gaitini LA, Vaida SJ, Somri M, Hagberg CA, et al. An evaluation of the laryngeal tube during general anesthesia using mechanical ventilation. *Anest Analg* 2003; 96: 1750-55.
4. Petrou A, Valmas K, Svarna E, Chortaria G, Giamarelou A, Papadopoulos G. Negative pressure pulmonary oedema in a patient ventilated with laryngeal mask. *Greek EJ Periop Med* 2003; 1: 69-73.
5. Kesimci E, Aslan B, Gümüs T, Kanbak O. Management of unpredictable postoperative negative pressure pulmonary edema: A report of two cases. *Internet J Anest* 2007; 12.
6. Patton CW, Baker CL. Prevalence of negative pressure pulmonary edema at an orthopedic hospital. *J South Orthop Assoc* 2000; 9: 248-53.
7. Holzki J. Pitfalls in paediatric anaesthesia. *Proc Latv Acad Sci* 2008; 62: S52-3.
8. Davidson S, Guinn C, Gachama D. Diagnosis and treatment of negative pressure pulmonary edema in a pediatric patient: a case report. *AANA J* 2004; 72: 337-8.
9. Oswalt CE, Gates GA, Holmstrom MG. Pulmonary edema as a complication of acute airway obstruction. *JAMA* 1977; 238: 1833-5.
10. Taha S, Bartelmaos T, Kassas C, Khatib M, Baraka A. Complicated negative pressure pulmonary oedema in a child with cerebral palsy. *Pediatr Anaesth*. 2002 Feb; 12(2): 181-6.
11. Schuster M, Biscoping J. NPPE - a rare anaesthetic complication. *Anesthesiol Intensivmed Notfallmed Schmerzther*. 2001 Dec; 36: 759-62.
12. Silva PS, Monteiro Neto H, Andrade MM, Neves CV. Negative pressure pulmonary edema: a rare complication of upper airway obstruction in children. *Pediatr Emerg Care* 2005 Nov; 21: 751-4.
13. Pang VWV, Chang DP, Lin CH, Huang MH. Negative pressure pulmonary oedema induced by direct suctioning of endotracheal tube adapter. *Can J Anaesth*. 1998 Aug; 45: 785-8.
14. Chuang YC, Wang CH, Lin YS. Negative pressure pulmonary edema: report of three cases and review of the literature. *Eur Arch Otorhinolaryngol*. 2007 Sep; 264: 1113-6.