

Prikaz primera/Case report

**JETRNA AMILOIDOZA – PREDSTAVITEV BOLNIKA IN PREGLED LITERATURE**

HEPATIC AMYLOIDOSIS – CASE REPORT AND LITERATURE REVIEW

Maša Knehtl,<sup>1</sup> Davorin Čeranić,<sup>1</sup> Dejan Urlep,<sup>1</sup> Ivana Glumbić,<sup>2</sup> Rajko Kavalar,<sup>2</sup>  
Marjan Skalicky,<sup>1</sup> Pavel Skok<sup>1</sup>

<sup>1</sup> Oddelek za gastroenterologijo in endoskopijo, Univerzitetni klinični center Maribor, Ljubljanska 5, 2000 Maribor

<sup>2</sup> Oddelek za patološko morfologijo, Univerzitetni klinični center Maribor, Ljubljanska 5, 2000 Maribor

**Izvleček**

**Izhodišča** Amiloidoza je skupina bolezni, za katere je značilno zunajcelično odlaganje amiloida. Klinično sta najpomembnejši in najpogostejši amiloidoza AL in amiloidoza AA. Amiloidozo AL najdemo največkrat v sklopu primarne amiloidoze, plazmocitoma ali B-celičnega limfoma, proteinski predhodnik so lahke verige imunoglobulinov. Amiloidozo AA poznamo kot sekundarno ali reaktivno in je posledica osnovne vnetne bolezni.

**Bolniki in metode** V prispevku avtorji predstavljamo 52-letnega bolnika, ki smo ga obravnavali zaradi neopredeljene jetrne bolezni in slabokrvnosti, ugotovljene ob zdravljenju patoloških zlomov vretenc. Žal med prvim zdravljenjem ni pristal na jetrno biopsijo za pojasnitev narave jetrne bolezni. Posmrtno je bila ugotovljena amiloidoza, ki je prizadela jetra in druge organe. Neposredni vzrok smrti je bilo raztrganje vranice in izkrvavitev v trebušno votlino. Opisane so oblike amiloidoze, ki običajno predstavljajo bolezen z neugodnim potekom.

**Zaključki** Predstavili smo bolnika z redko obliko primarne amiloidoze, ki je bila vzrok usodnega zapleta. Po podatkih iz literature je preživetje teh bolnikov 1–2 leti od ugotovitve bolezni.

**Ključne besede** jetrna amiloidoza; bolezni kopičenja; etiologija; zdravljenje; zapleti

**Abstract**

**Background** Amyloidosis is a disorder of protein metabolism that leads to extracellular deposition of insoluble proteinaceous material. Clinically important are amyloidosis AL and AA. Primary or AL form is associated with immunocyte dyscrasia, multiple myeloma, macroglobulinemia or monoclonal gammopathy, the precursor protein are immunoglobulin light chains. Amyloidosis AA or reactive amyloidosis is associated with chronic inflammatory disease.

**Patients and methods** The authors are presenting a 52-year old man who was transferred to their department for diagnostic proceedings of anaemia and liver disease from the department of orthopaedics, where he was treated for compression fractures of the spine. Unfortunately, during the first hospitalisation the patient refused liver biopsy. The patient died due to splenic rupture and exsanguination into abdominal cavity. At autopsy, amyloidosis was found with amyloid deposits in the liver and other organs. In the article, different forms of this disease with grim prognosis are described.

**Avtor za dopisovanje / Corresponding author:**

Prof. dr. Pavel Skok, dr. med., e-mail: pavel.skok@sb-mb.si

**Conclusions** *The authors presented a patient with primary amyloidosis which led to fatal complication. According to the literature, patients with this form of amyloidosis have median survival of 1–2 years from establishing the diagnosis.*

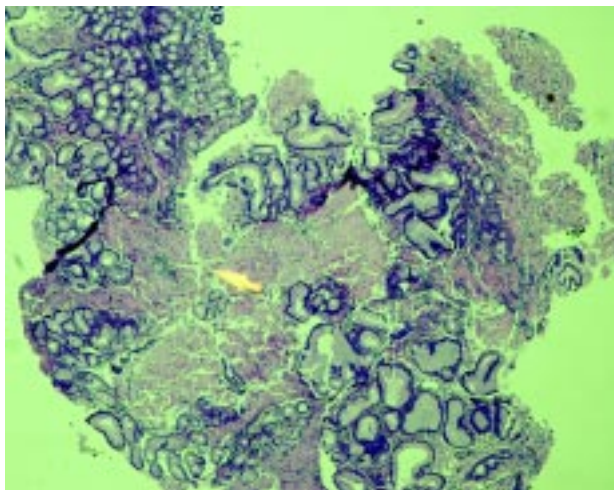
**Key words** *hepatic amyloidosis; infiltrative diseases; etiology; treatment; complications*

## Uvod

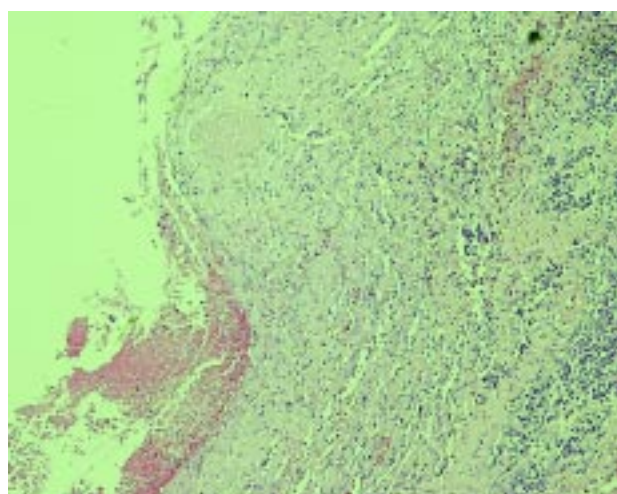
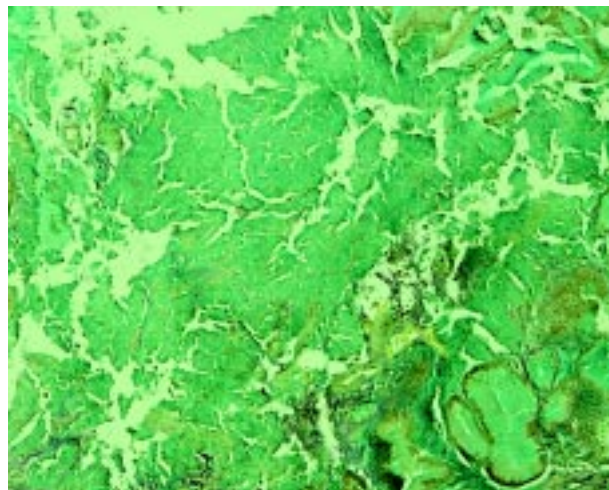
Amiloidoza je skupina bolezni, katerih značilnost je zunajcelično kopičenje fibrilarnih (nitkastih) beljakovin, ki nastanejo s konformacijsko spremembo topnih predučinkovin.<sup>1,2</sup> Klinično sta najpomembnejši in najpogostejši primarna amiloidoza in sekundarna amiloidoza.<sup>3–5</sup> Vzrok primarne amiloidoze (AL) ni znan, fibrile so iz delov monoklonskih lahkih verig.<sup>3,6</sup> Klinično se najpogosteje izrazi z nefrotskim sindromom z okrnjeno ledvično funkcijo ali brez, s srčnim popuščanjem, periferno in avtonomno nevropatijo, povečanimi jetri ter makroglosijo. Pri 10 % bolnikov je pridružen multipli mielom. Sekundarna amiloidoza ali reaktivna amiloidoza (AA) lahko nastane kot posledica kronične okužbe, vnetja ali maligne bolezni.<sup>2,7</sup> V nerazvitih deželah je sekundarna amiloidoza posledica tuberkuloze (TBC), osteomielitisa in gobavosti, v razvitih deželah pa se kot izvorne bolezni pogosteje pojavljajo revmatoidni artritis, kronične vnetne bolezni črevesja, neoplazme in kronična vnetja kože predvsem zaradi intravenskega vbrizgavanja droge.<sup>8</sup> Jetrna amiloidoza, ki se lahko razvije v sklopu AL in jo ugotovijo v 70 % primerih avtopsijs, se značilno pojavi pri moških, starejših od 50 let.<sup>4,8</sup> Amiloid se kopiči v različnih delih organa, kar vpliva na izraženost kliničnih in laboratorijskih znakov bolezni. Klinični pojavi so redki; če se izrazijo, je napoved izida slaba. Najpogostejši simptomi so hujšanje, utrujenost, bolečine v trebuhu, neješčnost in siljenje na bruhanje. Med najpogostejšimi kliničnimi znaki so povečana jetra in vranica, nabiranje proste tekočine v trebušni votlini, otekline udov, purpura in pajkasti nevusi. V laboratorijskih izvidih jetrnih testov je najpogosteje bolezensko spremenjena aktivnost alkalne fosfataze, aktivnost drugih encimov pa v začetnem stadiju ni povišana. Nekateri bolnikov naj bi imeli po podatkih iz literature pridružene zunajjetrne oblike bolezni: nefrotski sindrom, srčno popuščanje, periferne okvare živcev, ortostatisko hipotenzijo in sindrom zapestnega kanala.<sup>4,9–13</sup> Etiologijo jetrne okvare potrdimo z biopsijo, ki pa je tvegana zaradi motenj strjevanja krvi in poškodbe tkiva ob biopsiji. Pričakovano preživetje bolnikov s primarno amiloidozo in prizadetostjo jeter od ugotovitve bolezni je običajno 1–2 leti.<sup>12,14</sup> Možnosti zdravljenja so različne, ob zdravljenju z različnimi učinkovinami, kot so kolhicin, melfalan, prednison in različne kombinacije, v zadnjem obdobju tudi »proti amiloidu« usmerjena monoklonska protitelesa ter transplantacija jeter, je napoved izida slaba. Najpogostejši vzrok smrti je napredovalo srčno popuščanje ali nenadna srčna smrt zaradi motenj ritma. V prispevku predstavljamo bolnika s primarno amiloidozo in prizadetostjo jeter. Vzrok smrti je bilo spontano raztrganje vranice, ki je povzročilo izkrvavitev v trebušno votlino.

## Predstavitev bolnika

52-letni bolnik, po rodu iz Makedonije, z ugotovljenimi kompresijskimi zlomi tretjega, petega in dvanajstega prsnega ter petega lumbalnega vretenca, je bil premeščen na gastroenterološki oddelek zaradi diagnostične obravnave slabokrvnosti in opredelitve vzroka jetrne bolezni. S histopatološkim pregledom biopsije petega lumbalnega vretenca so potrdili kavernozi hemangiomi, ki so ga zdravili z embolizacijo, ponovne biopsije vretenc pa ni dovolil. Do svojega enainpetdesetega leta starosti je bil zdrav, redno ni uporabljal nobenih zdravil. Iz verskih razlogov alkohola dosledno ni užival, prav tako ni bilo podatkov o morebitni zlorabi drugih snovi. Ob kliničnem pregledu je bil bolnik shujšan, subkteričen z vidnimi pajkastimi nevusi po koži, RR 110/80 mm Hg, pulz 88/min, ritmičen. Nad srcem je bil slišen sistolni šum s širjenjem v vrat in levo pazduho. Jetra so bila povečana, mehka, obloroba, širila so se 10 cm pod desni rebrni lok ter čez središnico tudi pod levi rebrni lok. V levem glutealnem predelu je bila vidna izboklina velikosti 10 × 5 cm, boleča na pritisk. Koža nad njo je bila topla, pordela (nekaj dni pred tem je bolnik prejel v ta predel intramuskularno injekcijo analgetika). V laboratorijskih izvidih smo ugotovili normocitno anemijo (Hb 94 g/l, MCV 94 fl), blago povišane dušične retente (kreatinin 110 mikromol/l), malo povišan celokupni (43 mikromol/l) in direktni (23 mikromol/l) bilirubin, povišano aktivnost gama-glutamilne transferaze (7,8 mikrokatal/l) in alkalne fosfataze (2,3 mikrokatal/l), protrombinski čas je bil blago podaljšan (0,63). V serumski elektroforezi proteinov so bile vrednosti albuminov minimalno znižane (28,8 g/l), vrednosti gama globulinov pa minimalno zvišane (23,6 g/l). Ostali laboratorijski izvidi so bili v mejah normale. S slikovnimi preiskavami trebuha (UZ in CT) smo ugotovili močno povečana, homogena jetra brez vključkov, v žolčniku drobne kamne, žolčevode primerne širine in povečano vranico. Tudi z razširjenimi laboratorijskimi preiskavami (serološkimi dokazi hepatitisa in avtoimunih oblik jetrne bolezni, s tumorskimi označevalci, preiskavami bakra in ceruloplazmina v serumu, Mantouxjevim testom ter drugimi) nismo uspeli opredeliti etiologije jetrne bolezni. Endoskopija zgornje prebavne cevi je potrdila portalno hipertenzivno bolezen želodca brez izraženih varic požiralnika, koloskopija pa hemoroidalne vozličke. Ehokardiografska preiskava pomembnejših motenj krčljivosti ali bolezenskih sprememb na zaklopkah ni potrdila. Z UZ glutealnih predelov smo ugotovili manjšo količino tekočine v podkožju, poskus ultrazvočno vodenega posrkanja tekočine ni bil uspešen. Med zdravljenjem je bolnik prejel zaviralec protonske črpalke (Omeprazol 20 mg/dnevno), zaviralec receptorjev beta (Propranolol 10 mg/2-krat dnevno), analgetik (Tramadol 50–100 mg/dnevno), za zdravljenje osteoporoze po priporočilu endokrinologa pa kalcitonin (Miacalcic 200 IE 1 vpih/24 ur), bifosfonat (Fosamax 1 tbl/teden), vitamin D (Alpha-D3 1 mcg tbl). V skladu z željo bolnika in svojcev smo bolnika odpustili kljub nepojasneni etiologiji bolezni.



Sl. 1. Amiloidoza jeter (barvanji HE in SAB).

Figure 1. *Hepatic amyloidosis (HE and SAB staining).*

Sl. 2. Raztrganina vranice.

Figure 2. *Ruptured spleen.*

Ponovno smo ga sprejeli dva meseca kasneje zaradi izrazite slabokrvnosti (Hb 60 g/l, MCV 96 fl) in podkožnih krvavitev ob podaljšanem protrombinskem času (0,42). Po transfuzijah koncentriranih eritrocitov in simptomatskem zdravljenju se je bolnikovo stanje izboljšalo. Zaradi tveganosti posega in po pogovoru s svojci se za biopsijo jeter kljub sumu na infiltrativno bolezen nismo odločili. Mesec dni kasneje je bil bolnik ponovno sprejet. Umrli je pol ure po sprejemu s klinično sliko hemoragičnega šoka. Pri avtopsiji so ugotovili spontano raztrganje vranice ter izkrvavitev v trebušno votlino kot neposredni vzrok smrti. V trebušni votlini je bilo 2,5 l krvi. Jetra so bila povečana, rumenkasta, čvrsta na otip, tehtala so 3300 g. Vranica je imela na zgornjem polu razpoko ovojnice, dolgo 2 cm, ob razpoku je bil subkapsularni hematoma. Tehtala je 400 g, bila je mehkejša na otip. Histopatološko so dokazali kopičenje eozinofilne snovi v jetrih, vranici, ledvicah, nadledvičnicah, trebušni slinavki in osteoporozo vretenc. S specialnim barvanjem tkivnega vzorca jeter (Kongo rdeče in SAB – Sulphate Alcian Blue) so snov opredelili kot amiloid. Imunohistokemično barvanje za verige kapa je bilo negativno, za verige lambda blago pozitivno, zaradi česar je bila reakcija

opredeljena kot nezanesljiva. Hematopoeza v kostnem mozgu je bila normalna, s primernim številom plazmatk. Na Sliki 1 je prikazano perisinusoidalno kopičenje amiloida v jetrih, na Sliki 2 pa predel raztrganja vranice.

## Razpravljanje

Amiloidoza je motnja presnove beljakovin, pri kateri se v medcelični odlaga netopna beljakovina, ki jo običajno tvorijo tri sestavine: (nefibrilarni) glikoprotein, imenovan serumski amiloid P (SAP), fibrilarni (nitkasti) protein, ki je različen pri različnih oblikah te bolezni, in glukozaminoglikana, zlasti heparin ali dermatan sulfata, ki se nekovalentno vežeta z beljakovinami.<sup>2,9,10,14</sup> Kljub raznolikosti kemične sestave amiloida je ultrastrukturalna morfologija fibril (nitk) podobna: dolge so 7–15 nm, toge, zvijugane in nerazvejane.<sup>9</sup> Najpreprostejša metoda za dokaz amiloida ob kliničnem sumu je posrkanje trebušnega podkožnega maščevja, najpogostejša preiskava za potrditev bolezni pa biopsija sluznice danke ali prizadetega organa.<sup>15–17</sup> Pri pregledu s svetlobnim mikroskopom so odlage amiloida homogena in amorfna hialina snov.<sup>18</sup> Po barvanju z barvilom Kongo rdeče se pod polarizacijsko svetlobo odlage obarvajo značilno zeleno. Vrsto amiloida določimo z imunocitokemično tehniko. Z elektronskim mikroskopom ugotovimo obliko depozitov, njihovo velikost in razporeditev.<sup>18</sup> V preteklosti so skušali razvrstiti amiloidozo v različne oblike glede na etiologijo in prizadetost tarčnih organov. Najpogosteje uporabljena klasifikacija je tista, ki deli bolezni na:

- *primarno amiloidozo*, pri kateri ni očitne povezave z drugo boleznijo;
- *sekundarno amiloidozo*, ki je običajno pridružena kroničnim vnetnim obolenjem;
- *amiloidozo, pridruženo neoplazmam*;
- *družinsko amiloidozo*;
- *amiloidozo, pridr. multiplemu mielomu*.<sup>5,8,13,17</sup>

V literaturi je moč najti tudi klasifikacijo, ki amiloidozo razvršča v *primarno (AL)*, *sekundarno ali reaktivno (AA)*, *dedno*, *dializno*, *senilno in organsko speci-*

*fično*.<sup>10, 12, 19</sup> Prevladuje mnenje, da je včasih težavno razlikovati med posamičnimi oblikami. Mnenja so, da obliko amiloidoze lahko natančno določimo le takrat, kadar je molekularno opredeljena tudi specifična nitkasta (fibrilarna) beljakovinska struktura, ki se nahaja v amiloidnih depozitih.<sup>18</sup> Te oblike amiloidnih beljakovin so: AA, AL, AH, A $\beta_2$  mikroglobulin, ATTR, ACys, Agel, AApoAI, AApoAII, Alys, Afib.<sup>18, 20</sup> Primarna amiloidoza AL je redka bolezen, pogosteje prizadene moške po 40. letu.<sup>8</sup> Med simptome, ki se izrazijo pri 40–70 % bolnikov, sodijo slabost, hujšanje in oteklina, ki so običajno posledica srčnega popuščanja in redko pridružene nabiranju proste tekočine ali drugim znakom portalne hipertenzije. Pri četrtini bolnikov se pojavijo tudi parestezije, čeprav so pogostejše pri družinskih oblikah te bolezni. Med ostalimi simptomi se pogosteje pojavljajo še kašelj in dispneja zaradi prizadetosti pljuč, purpurne ali petehialne spremembe na koži, sindrom karpalnega kanala, ortostatska hipotenzija zaradi avtonomne nevropatije, krvavitve iz prebavne cevi in driska/malabsorpcijski sindrom zaradi prizadetosti prebavil.<sup>8, 14, 16</sup> V primeru, da se amiloid kopiči tudi v jetrih, se pogosto pojavi hepatomegalija, redkeje izrazita holestaza, jetrna encefalopatija ali hitro naraščajoč ascites. Še zlasti napredovala holestatska oblika bolezni naj bi bila pogosteje pridružena obliki amiloidoze AL. V jetrih se amiloid odlaga v perisinusoidalnih Dissejevih prostorih, sinusoidalno, v žilah portalnih polj ali pa je vzorec kopičenja kombinacija naštetih.<sup>4, 8, 13</sup> Hepatomegalijo pri kliničnem pregledu potrdimo pri 40–50 % bolnikov, ki imajo sistemsko amiloidozo s kopičenjem AL ali AA beljakovine, in je najpogostejši izraz bolezni. Med laboratorijskimi dokazi okvarjene jetrne funkcije često ugotovimo povišanje alkalne fosfataze, hipoalbuminemijo ter podaljšanje protrombinskega časa. Redkeje so bolezensko spremenjene aktivnosti drugih jetrnih transaminaz ali serumski bilirubin. Značilno je, da je ob ugotovitvi diagnoze pri 80 % bolnikov z AL jetrno obliko amiloidoze moč potrditi izrazito hiperholesterolemijo, ki je lahko, ni pa nujno, združena z nefrotskim sindromom. Kot posledica jetrne amiloidoze se često razvije splenomegalija zaradi portalne hipertenzije ali kopičenja amiloida v jetrih.<sup>4, 7, 8, 15</sup> Potrditev amiloidoze v odsotnosti osnovne bolezni je težavna.<sup>22</sup> Trenutno nimamo specifičnega laboratorijskega testa, ki bi bolezen potrdil, potrebna je histološka potrditev kopičenja amiloida v tkivu. Čeprav ima jetrna biopsija visoko specifičnost za bolezen, pa se pogosteje uporablja aspiracijska biopsija trebušnega podkožnega maščevja, endoskopska biopsija sluznice želodca, dvanajstnika, najpogosteje pa ob kliničnem sumu biopsija sluznice danke.<sup>7, 8, 11</sup> Kljub kopičenju amiloida v jetrih in bolezenskim spremembam, ki se ob tem razvijejo, je neposredna smrtnost redko povezana z napredovalo jetrno okvaro, običajno je vzrok prizadetost drugih organov, vključno z ožiljem. Čeprav so motnje strjevanja krvi pri bolniku z jetrno amiloidozo pogoste, je potrebno poudariti, da so drugi dejavniki, kot je infiltracija sten krvnih žil z amiloidom, pomembnejši za razvoj zapletov, ki so včasih tudi usodni.<sup>13, 15</sup> Srednje preživetje bolnikov z obliko AL jetrne amilo-

idoze je po podatkih večine avtorjev 1 leto od ugotovitve bolezni.<sup>8, 16, 23</sup> Bolezen napreduje, saj ni specifičnega zdravljenja, s katerim bi bilo moč zavreti odlaganje teh beljakovin in prizadetosti organov. Neugodna napoved izida bolezni je praviloma povezana z napredovanjem srčnega popuščanja in pešanjem ledvične funkcije.<sup>24</sup> Zdravljenje je usmerjeno zlasti v upočasnitev napredovanja bolezni in prizadetosti srca, ledvic in drugih organov. V literaturi je moč najti podatke, da so pri amiloidozi AL v nekaterih ustanovah uporabili citoreduktivno zdravljenje in/ali presaditev matičnih celic (Gertz s sod. 2002) z namenom odstraniti bolezensko spremenjene celice B ali plazmatke.<sup>23, 24</sup> Pri bolnikih z amiloidozo AA so nekateri avtorji že v preteklosti (Skinner s sod. 1996, Kyle s sod. 1997, 1998, 2002, Sezer s sod. 2000) ugotovili izboljššan potek bolezni ob zdravljenju s kolhicinom (zlasti pri bolnikih z družinsko obliko mediteranske vročice) ali drugimi kombinacijami zdravil (kolhicin/melfalan, prednison/kolhicin). Pri drugih bolnikih z AA amiloidozo, ki se pojavlja v poteku kroničnih bolezni, so ugotovili, da dobro vodenje osnovne bolezni (Bernstein 2002) vpliva na upočasnitev prizadetosti organov.<sup>14, 16, 20, 21, 23, 25</sup> Tudi v zadnjih letih so nekateri avtorji (Buxbaum 2004, Leung s sod. 2005, Shah s sod. 2005, Sirohi s sod. 2006 in Palladini s sod. 2006) objavili izsledke o rezultatih zdravljenja s sodobnimi kombinacijami zdravil, tudi specifičnih, »proti amiloidu« usmerjenih monoklonskih protiteles (Solomon s sod. 2003), ki vplivajo na podaljšano preživetje teh bolnikov.<sup>26–32</sup> Pri delu bolnikov, zlasti tistih z dednimi oblikami amiloidoze, so v izbranih kliničnih centrih opravili presaditev jeter, s katero so upočasnili potek bolezni in zapletov.<sup>15, 24</sup> Kljub naštetim dejstvom o uspešnosti različnih oblik zdravljenja je potrebno poudariti, da je napoved izida bolezni pri teh bolnikih slaba. Usodni so zlasti zapleti, ki nastanejo zaradi kopičenja amiloida v organih, kar je pred nedavnim v našem okolju poudaril tudi Ekart s sod. (2004).<sup>30, 33, 34</sup> Pri našem opisanem bolniku ob endoskopskih preiskavah nismo odvzeli vzorcev sluznice prebavne cevi, s čimer bi lahko potrdili amiloidozo. V obdobju, ko so pogoji to še dopuščali, se bolnik ni odločil za jetrno biopsijo, ob napredovanju bolezni pa je bil poseg tvegan in ga tudi svojci niso dopustili. Zavedati se moramo dejstva, da poteka izida ne bi spremenili, čeprav bi bolezen ugotovili med zdravljenjem in uvedli zdravljenje z učinkovinami, ki jih uporabljajo v nekaterih izbranih kliničnih centrih. Avtopsija je potrdila odlage amiloida v različnih organih. Z nobenim zdravljenjem tega procesa ne bi mogli ustaviti. Zaplet, ki je bil neposredni vzrok smrti, raztrganje vranice, sodi med izjemno redke, saj je v literaturi opisanih le nekaj deset bolnikov. Po mnenju avtorjev gre za splet dejavnikov, ki vplivajo na motnje strjevanja krvi, hkrati z bolezensko spremenjenim ožiljem zaradi odlaganja amiloida.<sup>25</sup> Seveda pa je dokončne zaključke o vzroku tega zapleta na omejenem številu bolnikov težko sprejemati, kar ponazorijo podatki, da je v podatkovni bazi PubMed v obdobju 1964–2006 objavljenih le 26 člankov o spontanem raztrganju vranice ob amiloidozi, med njimi le 3 pregledni.<sup>35</sup>

## Zaključki

Primarna amiloidoza s prizadetostjo jeter je napredujoča bolezen z omejenimi možnostmi zdravljenja in slabim izidom. Kljub redkosti je potrebno ob nepojasnjeni jetrni okvari diferencialnodiagnostično pomisliti tudi nanjo.

## Literatura

- Cohen AS, Calkins E. Electron microscopic observations on a fibrous component in amyloid of diverse origins. *Nature* 1959; 183: 1202-3.
- Glenner GG. Amyloid deposits and amyloidosis. The beta-fibrilloses. *N Engl J Med* 1980; 302: 1283-92.
- Kyle RA, Greipp PR. Amyloidosis (AL). Clinical and laboratory features in 229 cases. *Mayo Clin Proc* 1983; 58: 665-83.
- Gertz MA, Kyle RA. Hepatic amyloidosis, primary (AL), immunoglobulin light chain: the natural history in 80 patients. *Am J Med* 1988; 85: 73-80.
- Gertz MA, Kyle RA. Primary systemic amyloidosis – a diagnostic primer. *Mayo Clin Proc* 1989; 64: 1505-19.
- Hawkins PN, Lavender JP, Pepys MB. Evaluation of systemic amyloidosis by scintigraphy with <sup>123</sup>I – labeled serum amyloid P component. *N Engl J Med* 1990; 323: 508-13.
- Patel SA, al-Haddadin D, Schopp J, Cantave I, Duarte B, Watkins JL. Gastrointestinal manifestations of amyloidosis: a case of diverticular perforation. *Am J Gastroenterol* 1993; 88: 578-82.
- Serra L, Poppi MC, Criscuolo M, Zandomenighi R. Primary systemic amyloidosis with giant hepatomegaly and portal hypertension: a case report and a review of the literature. *Ital J Gastroenterol* 1993; 25: 435-8.
- Herrera GA, Sanders PW, Reddy BV, Hasbargen JA, Hammond WS, Brooke JD. Ultrastructural immunolabeling: a unique diagnostic tool in monoclonal light chain-related renal diseases. *Ultrastruct Pathol* 1994; 18: 401-16.
- Gertz MA, Kyle RA. Amyloidosis: prognosis and treatment. *Semin Arthritis Rheum* 1994; 24(2): 124-38.
- Pascali E. Diagnosis and treatment of primary amyloidosis. *Crit Rev Oncol Hematol* 1995; 19: 149-81.
- Skinner M, Anderson JJ, Simms R, Falk R, Wang M, Libbey C, et al. Treatment of 100 patients with primary amyloidosis: A randomized trial of melphalan, prednisone, and colchicine versus colchicine alone. *Am J Med* 1996; 100: 290-8.
- Halm U, Berr F, Eggers E, Wohlgemuth B, Mossner J. Primary amyloidosis of the gastrointestinal tract and liver – two case reports. *Z Gastroenterol* 1997; 35: 131-7.
- Kyle RA, Gertz MA, Greipp PR, Witzig TE, Lust JA, Lacy MQ, et al. A trial of three regimens for primary amyloidosis: Colchicine alone, melphalan and prednisone, and melphalan, prednisone, and colchicine. *N Engl J Med* 1997; 336: 1202-7.
- Goss JA, Stribling R, Martin P. Adult liver transplantation for metabolic liver disease. *Clin Liver Dis* 1998; 2: 187-210.
- Kyle RA, Gertz MA, Greipp PR, Witzig TE, Lust JA, Lacy MQ, Therneau TM. Long-term survival (10 years or more) in 30 patients with primary amyloidosis. *Blood* 1999; 93: 1062-6.
- Sezer O, Niemoller K, Jakob C, Langelotz C, Eucker J, Possinger K. Novel approaches to the treatment of primary amyloidosis. *Expert Opin Investig Drugs* 2000; 9: 2343-50.
- Anesi E, Palladini G, Perfetti V, Arbustini E, Obici L, Merlini G. Therapeutic advances demand accurate typing of amyloid deposits. *Am J Med* 2001; 111: 243-4.
- Comenzo RL. Primary systemic amyloidosis. *Curr Treat Options Oncol* 2000; 1: 83-9.
- Gertz MA, Rajkumar SV. Primary systemic amyloidosis. *Curr Treat Options Oncol* 2002; 3: 261-71.
- Sanchorawala V, Wright DG, Seldin DC, Falk RH, Berk JL, Dember LM, et al. Low dose continuous oral melphalan for the treatment of primary systemic (AL) amyloidosis. *Br J Haematol* 2002; 117: 886-9.
- Bernstein CN. Treatment of the extraintestinal manifestations of inflammatory bowel disease. *Curr Gastroenterol Rep* 2002; 4: 513-6.
- Gertz MA, Lacy MQ, Dispenzieri A, Gastineau DA, Chen MG, Ansell SM, et al. Stem cell transplantation for the management of primary systemic amyloidosis. *Am J Med* 2002; 113: 549-55.
- Park MA, Mueller PS, Kyle RA, Larson DR, Plevak MF, Gertz MA. Primary (AI) hepatic amyloidosis: clinical features and natural history in 98 patients. *Medicine (Baltimore)* 2003; 82: 291-8.
- Oran B, Wright DG, Seldin DC, McAneny D, Skinner M, Sanchorawala V. Spontaneous rupture of the spleen in AL amyloidosis. *Am J Hematol* 2003; 74: 131-5.
- Nilsson MR. Techniques to study amyloid fibril formation in vitro. *Methods* 2004; 34: 151-60.
- Solomon A, Weiss DT, Wall JS. Immunotherapy in systemic primary (AL) amyloidosis using amyloid-reactive monoclonal antibodies. *Cancer Biother Radiopharm* 2003; 18: 853-60.
- Palladini G, Perfetti V, Obici L, Caccialanza R, Semino A, Adami F, et al. Association of melphalan and high-dose dexamethasone is effective and well tolerated in patients with AL (primary) amyloidosis who are ineligible for stem cell transplantation. *Blood* 2004; 103: 2936-8.
- Buxbaum JN. The systemic amyloidosis. *Curr Opin Rheumatol* 2004; 16: 67-75.
- Ekart R, Bevc S, Dajčman D, Hojs R. Sekundarna amiloidoza ob Crohnovi boleznini ter nefrotični sindrom: prikaz primera. *Zdrav Vestn* 2004; 73: 177-9.
- Leung N, Dispenzieri A, Fervenza FC, Lacy MQ, Villicana R, Cavalcante JL, Gertz MA. Renal response after high-dose melphalan and stem cell transplantation is a favorable marker in patients with primary systemic amyloidosis. *Am J Kidney Dis* 2005; 46: 270-7.
- Shah KB, Inoue Y, Mehra MR. Amyloidosis and the heart: a comprehensive review. *Arch Intern Med* 2006; 166: 1805-13.
- Sirohi B, Powles R. Epidemiology and outcomes research for MGUS, myeloma and amyloidosis. *Eur J Cancer* 2006; 42: 1671-83.
- Palladini G, Perfetti V, Merlini G. Therapy and management of systemic AL (primary) amyloidosis. *Swiss Med Wkly* 2006; 136: 715-20.
- Aydinli B, Ozturk G, Balik AA, Aslan S, Erdogan F. Spontaneous rupture of the spleen in secondary amyloidosis: a patient with rheumatoid arthritis. *Amyloid* 2006; 13: 160-3.

Prispelo 2007-09-24, sprejeto 2007-12-04