

Prikaz primera/Case report

BLAGA HIPOTERMIIJA IN PERKUTANA KORONARNA INTERVENCIJA PRI ZDRAVLJENJU BOLNIKA S PREDBOLNIŠNIČNIM ZASTOJEM SRCA ZARADI AKUTNEGA SRČNEGA INFARKTA

MILD INDUCED HYPOTHERMIA AND PERCUTANEOUS CORONARY INTERVENTION IN THE TREATMENT OF PATIENT WITH PREHOSPITAL CARDIAC ARREST DUE TO ACUTE MYOCARDIAL INFARCTION

Milena Stojić, Rihard Knafelj, Peter Radšel, Tom Ploj, Marko Noč

Klinični oddelek za intenzivno interno medicino, Univerzitetni klinični center Ljubljana, Zaloška 7, 1525 Ljubljana

Izvleček

- Izhodišča** *Koronarna ateroskleroza je najpogostejši vzrok nenadne srčne smrti. Več kot 50 % bolnikov umre pred prihodom v bolnišnico, do odpusta iz bolnišnice jih preživi okoli 5 %. Ciljna organa, ki odločata o preživetju bolnika, sta nedvomno srce in centralno živčevje. Sodobne smernice za zdravljenje miokardnega infarkta z dvigom spojnice ST (STEMI) narekujejo čimprejšnjo primarno perkutano koronarno intervencijo (PCI). Edini ukrep, ki v zgodnjem poreanimacijskem obdobju lahko zmanjša stopnjo možganske okvare, je blaga sistemska hipotermija (MIH).*
- Metode** *Na Kliničnem oddelku za interno intenzivno medicino (KOIIM) pri nezavestnih bolnikih po uspešnem oživiljanju redno uporabljamo inducirano hipotermijo. Metodo kombiniramo z urgentno koronarografijo pri bolnikih, kjer obstaja velika verjetnost koronarne bolezni, še zlasti če sumimo, da je povod nenadne srčne smrti akutna ishemijska miokarda.*
- Rezultati** *V prispevku prikazujemo primer 48-letnega moškega, pri katerem je eno uro po začetku prsne bolečine prišlo do nenadnega srčnega zastoja na terenu. Do prihoda ekipe nujne medicinske pomoči, ki je ugotovila fibrilacijo prekatov (VF), laiki temeljnih postopkov oživiljanja (TPO) niso izvajali. Po kratkotrajni zunanji masaži srca in defibrilaciji se je vzpostavil stabilni sinusni ritem s tipnimi pulzi. 12-kanalni EKG je pokazal STEMI spodnje in zadnje stene. Ker je bolnik kljub vzpostavitvi spontanega obtoka ostal nezavesten, so že na terenu pričeli s hlajenjem. Takoj po prihodu v bolnišnico smo opravili urgentno koronarografijo in uspešno primarno perkutano koronarno intervencijo ter zaradi začetnega kardiogenega šoka vstavili aortno balonsko črpalko. Telesno temperaturo smo še 24 ur vzdrževali med 32 in 34 °C ter nadaljevali intenzivno zdravljenje po splošno sprejetih načelih. Bolnik je preživel brez nevroloških posledic in normalno živi z ultrazvočno minimalno okrnjeno sistolično funkcijo levega prekata že več kot 250 dni.*
- Zaključki** *Kombinirano agresivno zdravljenje pri bolnikih s primarnim srčnim zastojem zaradi STEMI je učinkovito, ne predstavlja pomembnega dodatnega tveganja za bolnika ali osebe ter učinkovito zmanjšuje poreanimacijske nevrološke okvare.*
- Ključne besede** *srčni zastoj; srčni infarkt; hipotermija; perkutana koronarna intervencija*

Avtor za dopisovanje / Corresponding author:

Prof. dr. Marko Noč, dr. med., Klinični oddelek za intenzivno interno medicino, Univerzitetni klinični center Ljubljana, Zaloška 7, 1525 Ljubljana

Abstract

- Background** *Coronary artery disease is the most common cause of sudden cardiac death. More than 50 % of patients die before reaching the hospital and at discharge survival rates remain as low as 5 %. High mortality is mainly due to a cardiovascular collapse and ischemic brain injury. According to current guidelines percutaneous coronary intervention (PCI) is a golden standard in treatment of myocardial infarction with ST elevation (STEMI). As for now, the only well-documented therapeutic modality for prevention of ischemic brain injury is mild induced hypothermia (MIH).*
- Methods** *At Center for Internal Intensive Medicine (KOIM) both procedures (MIH and PCI) are being combined in comatose survivors in whom STEMI is likely since late 2003.*
- Results** *We report on a 48-year old male who suffered out-of-hospital cardiac arrest one hour after onset of chest pain. Bystander basic life support was not provided. On arrival of pre-hospital emergency medical team ventricular fibrillation (VF) was documented. Following chest compression and defibrillation spontaneous circulation was established. 12-lead EKG revealed STEMI. Since patient remained comatose despite successful re-establishment of spontaneous circulation MIH was immediately started. Upon hospital admission urgent coronary angiography and successful primary percutaneous intervention were performed. Because of impending cardiogenic shock intra-aortic balloon pump was inserted. Hypothermia with target body temperature between 32 and 34 degrees C was maintained for 24 hours. Standard intensive care procedures were employed. The patient survived hospital discharge without any neurological deficit and lives normal life without any symptoms of left ventricular dysfunction for more than 250 days.*
- Discussion** *Early aggressive and combined treatment of comatose survivors with sudden cardiac arrest due to STEMI proves to be safe, feasible and efficient in preventing neurological damage.*
- Key words** *cardiac arrest; acute myocardial infarction; mild induced hypothermia; percutaneous coronary intervention*

Uvod

Koronarna ateroskleroza je najpogostejši vzrok nenadnega srčnega zastoja zunaj bolnišnice.^{1,2} Žal več kot 50 % bolnikov umre že pred prihodom v bolnišnico, vsaj polovica sprejetih bolnikov pa nato še v času poreanimacijskega zdravljenja v bolnišnici. Na področju Ljubljane tako do odpusta iz bolnišnice preživi le okoli 5 % bolnikov s srčnim zastojem zunaj bolnišnice, pri katerih je ekipa nujne medicinske pomoči poskušala s srčnim oživljanjem.³ Medtem ko je za uspeh začetnega srčnega oživljanja ključno dobro delovanje »verige preživetja«, pa bolnišnično umrljivost lahko zmanjšamo z agresivnim in usmerjenim zdravljenjem v zgodnjem poreanimacijskem obdobju.⁴ Ciljna organa, ki odločata o kratkoročnem in tudi dolgoročnem preživetju bolnika, sta nedvomno srce in centralno živčevje.

Ker je najpogostejši vzrok nenadnega srčnega zastoja akutna trombotična zapora ene od koronarnih arterij, po uspešnem oživljanju pogosto ugotovimo akutni miokardni infarkt z elevacijo ST (STEMI).⁵ Sodobne smernice za zdravljenje STEMI, ki sicer ne omenjajo bolnikov po nenadnem srčnem zastoju, narekujejo čimprejšnjo primarno perkutano koronarno intervencijo (PCI).⁶ Ta metoda akutnega reperfuzijskega zdravljenja je veliko bolj učinkovita kot tromboliza,⁷ kar smo nedavno potrdili tudi z raziskavo na naših

bolnikih.⁸ Pri bolnikih po nenadnem srčnem zastoju ob STEMI si lahko po uspešni primarni PCI obetamo, da bodo hemodinamsko bolj stabilni in imeli manj ponovnih malignih motenj srčnega ritma.⁹

Kot smo omenili, pa je poleg srca pri bolnikih z nenadnim srčnim zastojem po uspešnem srčnem oživljanju ključni organ za preživetje tudi centralno živčevje. To seveda velja za bolnike, ki kljub ponovnemu delovanju krvnega obtoka ostanejo nezavestni in obstaja možnost večje ali manjše poreanimacijske okvare centralnega živčevja. Ta lahko v skrajni fazi privede do trajnega vegetativnega stanja, kar zmanjšuje dolgoročno preživetje in povzroča hudo invalidnost. Trenutno je edini ukrep, ki v zgodnjem poreanimacijskem obdobju lahko zmanjša stopnjo možganske okvare, blaga sistemska hipotermija, s katero telesno temperaturo za 24 ur znižamo na 32 do 34 °C.¹⁰⁻¹² Pri bolnikih, ki po ponovni vzpostavitvi spontanega krvnega obtoka ostanejo nezavestni, je hipotermija smiselno pričeti čim prej, po možnosti že v sklopu predbolnišnične oskrbe. Kljub temu da se je hipotermija izkazala kot varna, učinkovita, poceni in preprosta metoda, se v naših bolnišnicah in tudi po svetu le počasi uveljavlja.¹³

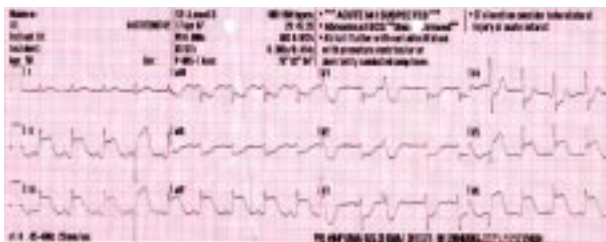
Pri bolniku z nenadnim srčnim zastojem zaradi VF in znaki STEMI se torej zdi logično, da obe metodi, primarno PCI in blago hipotermijo, izvedemo čimprej in vzporedno. Namen našega prispevka je prikazati

praktične vidike takega zdravljenja. K takemu pristopu spodbujamo tudi ostale slovenske bolnišnice.

Prikaz primera

Pri 48-letnem bolniku, ki je bil zdrav in ni jemal nobenih zdravil, je eno uro po začetku tipične stenokardije v mirovanju prišlo do nenadnega srčnega zastoja na domu. Svojci osnovnega oživljanja niso izvajali, od klica do prihoda ekipe nujne medicinske pomoči (NMP) pa je preteklo 10 minut. Prvi ritem je bila prekatna fibrilacija. Po kratkotrajni zunanji masaži in defibrilaciji se je vzpostavil hemodinamsko učinkovit ritem. Takojšnji 12-kanalni EKG je pokazal znake STEMI spodnje in zadnje stene (Sl. 1). Ker je bolnik kljub vzpostavitvi ponovnega delovanja krvnega obtoka ostal v nezavesti, je zdravnik NMP ob predhodni intuiciji in umetnem predihavanju dodal zdravila za sedacijo in mišično relaksacijo ter pričel z uvajanjem hipotermije po protokolu Kliničnega oddelka za intenzivno interno medicino (KOIIM) v Kliničnem centru (Sl. 2). Ekipe NMP je nato bolnika urgentno prepepeljala na Internistično prvo pomoč Kliničnega centra. Na podlagi meritve telesne temperature v požiralniku (34,2 °C) smo bolnika dodatno hladili z oblogami EMCOOLS (Emergency Medical Cooling Systems AG) in ga prepeljali neposredno v katetrski laboratorij (Sl. 3). Urgentna koronarografija je pokazala trombotično okluzijo velike marginalne veje (pretok TIMI 0) ter velik krvni strdek v začetnem delu leve descendente arterije (LAD) z nekoliko upočasnjem pretokom (pretok TIMI 2, Sl. 4). Interventni kardiolog je opravil primarno PCI marginalne veje z vstavitvijo znotrajžilne opornice in z aspiracijskim katetrom odstranil krvni strdek iz LAD (Sl. 5a in 5b). Na obeh arterijah smo z opisanim posegom vzpostavili normalen pretok krvi brez pomembne preostale stenozne ali ostankov krvnega strdka (Sl. 6). Zaradi začetnega kardiogenega šoka smo bolniku neposredno po posegu vstavili tudi aortno balonsko črpalko (Sl. 7a in 7b) in ga prepeljali v KOIIM.

V KOIIM smo dodali še dobutamin in noradrenalin ter nadaljevali z vzdrževanjem hipotermije. Po 24 urah vzdrževanja telesne temperature med 32 in 34 °C smo hlajenje prenehali in dopustili, da se je bolnik postopoma spontano ogrel na normalno telesno temperaturo. Nato smo ukiniteli sedacijo, 4. dan odstranili aort-



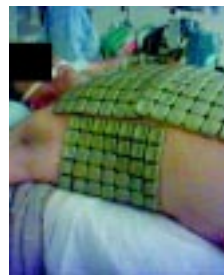Sl. 1. Posnetek 12-kanalnega EKG neposredno po vzpostavitvi ponovnega delovanja krvnega obtoka.

Figure 1. 12-lead ECG immediately after reestablishment of spontaneous circulation.

- Sedacija (midazolam 0,1–0,3 mg/kg) in relaksacija (norcuron 0,08–0,1 mg/kg) z dodatnimi odmerki ob drgetanju.
- Venska infuzija 0,9 % NaCl pri 4 °C (30 ml/kg telesne teže v 30 minutah).
- Ledeni obkladki glave, vratu, pazduh in dimelj.
- Ciljno centralno temperaturo od 32–34 °C, merjeno s termistorjem na urinskem katetru, je treba doseči čimprej in jo s pomočjo zunanjega hlajenja vzdrževati 24 ur.
- Po 24 urah omogočimo pasivno ogrevanje, med katerim moramo s sedacijo in relaksacijo preprečevati drgetanje in dovajati tekočine ob znanih hipovolemije.
- Z dodatnim hlajenjem je treba preprečiti porast telesne temperature v naslednjih urah in dneh.

Sl. 2. Protokol hlajenja bolnika po srčnem zastoju, ki kljub ponovni vzpostavitvi delovanja krvnega obtoka ostane v nezavesti. Opisani protokol uporabljamo na Kliničnem oddelku za intenzivno interno medicino v Univerzitetnem kliničnem centru Ljubljana (povzeto po Akutni koronarni sindrom v Sloveniji 2007, referenca 17).

Figure 2. Protocol for mild induced hypothermia in comatose survivors of cardiac arrest, which is utilized in the Center for Intensive Internal Medicine, University Medical Center Ljubljana (Reference No. 17).



Sl. 3. Zunanje hlajenje bolnika s pomočjo ledenih oblog »EMCOOLS«, s katerim smo pri našem bolniku pričeli na Internistični prvi pomoči in nadaljevali v kateterskem laboratoriju.

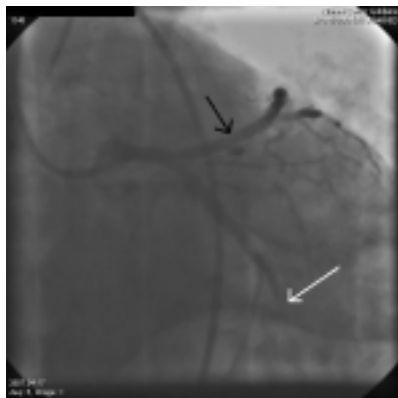Figure 3. External cooling with »EMCOOLS« which was started in emergency department and continued during intervention

in the cardiac catheterization laboratory.

no balonsko črpalko ter postopoma ukiniteli še vazopresorno in inotropno podporo. Ob prebujanju iz nezavesti so se pri bolniku prehodno pojavili mioklonizmi, ki pa so v nadaljevanju zdravljenja izzveneli. Bolnika smo preko podpornih oblik predihavanja prevedli na spontano dihanje in osmega dne uspešno odstranili endotrahealni tubus. Pri bolniku smo ob premestitvi v regionalno bolnišnico opazili blažji nevrološki deficit (motnje govora). Iz regionalne bolnišnice je bil bolnik odpuščen v normalnem nevrološkem stanju 21 dni po srčnem zastoju. Devet mesecev po srčnem zastoju bolnik živi povsem normalno. Nima nevroloških izpadov ter simptomov ali znakov srčnega popuščanja. Ultrazvočna preiskava srca je pokazala blago poinfarktno hipokinezijo spodnje in stranske stene z ohranjeno globalno sistolično funkcijo.

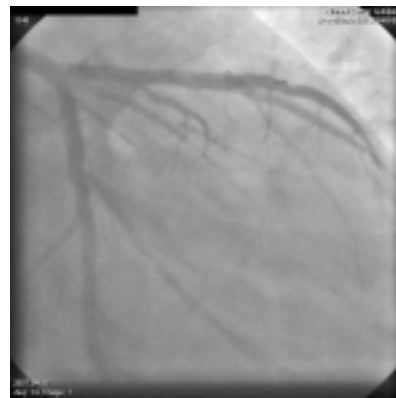
Razpravljanje

Prikazali smo primer usmerjenega in takojšnjega zdravljenja bolnika z nenadnim srčnim zastojem na terenu zaradi STEMI. Bolnik je bil po uspešnem srčnem oživljanju na terenu še vedno nezavesten, kar je kazalo na možnost poreanimacijske okvare central-



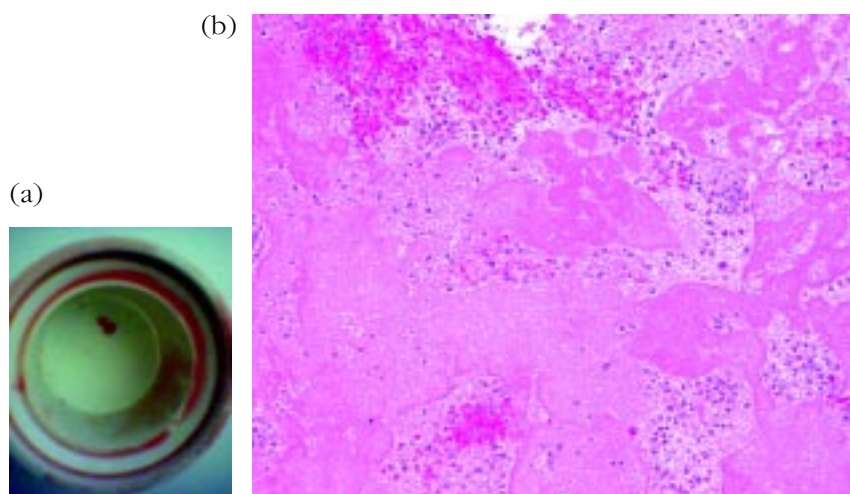
Sl. 4. Popolna trombotična zavora marginalne veje cirkumfleksne arterije z odsotnim pretokom krvi (bela puščica) in velik krvni strdek v levi descendenti arteriji z ohranjenim pretokom krvi (črna puščica).

Figure 4. Complete thrombotic occlusion of the marginal branch of the left circumflex artery (white arrow) and hazy thrombus (black arrow) in the left anterior descending artery with preserved antegrade flow in the artery.



Sl. 6. Končni angiografski rezultat na levi koronarni arteriji po primarni PCI marginalne veje in kateterski aspiraciji krvnega strdka iz začetnega dela leve descendente koronarne arterije.

Figure 6. Final angiographic result on the left coronary artery, following primary PCI of the marginal branch and thrombus aspiration from the proximal part of the left anterior descending artery.

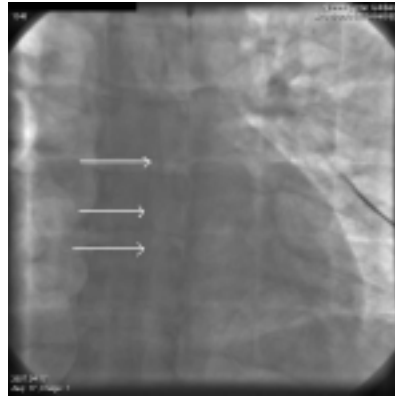
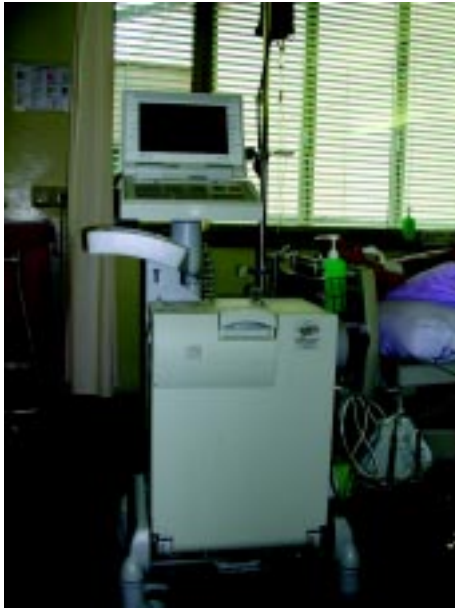

Sl. 5. Makroskopski (a) in mikroskopski (b) izgled krvnega strdka, ki smo ga s pomočjo aspiracije odstranili iz leve descendente koronarne arterije. Zunanji obod posode s krvnim strdkom je 2 cm. Mikroskopsko gre za mešani tromb, pretežno beli oz. separacijski tromb (konglutinacijski) iz fibrinskega mrežja, trombocitnih lamel in levkocitov. Fokalno je zajet del repa (rdeči tromb). Obrobno je nekaj materiala, ki pripada aterosklerotičnemu plaku – drobir, skupki makrofagov, optično prazni prostori po ekstrakciji holesterolnih kristalov, nekaj fibroblastov in endotelnih celic.

Figure 5. Macroscopic (a) and microscopic (b) morphology of thrombus which was aspirated from the left anterior descending artery. Outer diameter of thrombus containing jar is 2 cm. Under a microscope a mixed, mostly white thrombus composed of fibrin network, platelets and leukocytes is seen. On this microscopic slide a red thrombus is partially seen. At the periphery, a part of atherosclerotic plaque is seen with clusters of macrophages. Empty vacuoles that appear at the site are washed out cholesterol crystals.

nega živčevja. S primarno PCI smo odpravili neposredni vzrok srčnega zastoja, s takojšnjim hlajenjem pa zmanjšali verjetnost hude poreanimacijske okvare centralnega živčevja. Obe metodi sta tehnično združljivi, učinkoviti in varni, kar smo potrdili tudi na večjem vzorcu bolnikov.¹⁴ V isti raziskavi smo ugotovili, da dodatek blage hipotermije primarni PCI ne poslabša angiografskega izida posega, ne povzroča dodatnih motenj srčnega ritma, ne poveča potrebe po mehničnem obtoku, ne poveča potrebe po kisiku med umetnim predihavanjem in ne poslabša delovanja ledvic. Prav tako nismo opazili zapletov, kot so motnje koagulacije, krvavitve in lokalne ozeblin. V primerjavi s historično kontrolno skupino bolnikov z nenadnim zastojem srca in STEMI, ki smo jih zdravili le s primarno PCI, ne pa tudi s hipotermijo, dodatek hlajenja pomembno izboljša preživetje in nevrološki izid zdravljenja.¹⁴ Podobne rezultate so potrdili tudi norveški raziskovalci,^{15,16} medtem ko drugih poročil o takem kombiniranem zdravljenju pri pregledu literature nismo zasledili.

V KOIIM pri nezavestnih bolnikih po uspešnem srčnem oživiljanju hipotermijo uporabljamo že od sep-

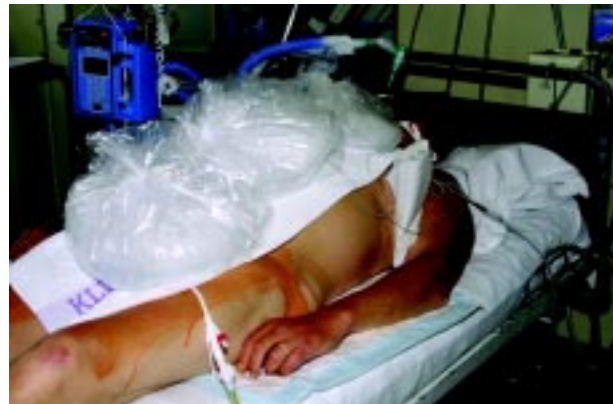

Sl. 7. Intraaortna balonska črpalka (7a) in lega balonskega katetra v descendentni aorti (7b) (bele puščice).

Figure 7. Intra-aortic balloon counterpulsation pump (7a) and the position of the balloon catheter in the descending aorta (7b) (white arrows).

tembra 2003.¹⁴ Do sedaj smo na tak način zdravili že več kot 150 bolnikov. Prizadevamo si, da bi začetek uvajanja hipotermije premaknili čim bližje obdobju po ponovni vzpostavitvi delovanja krvnega obtoka. Tako ob telefonskih konzultacijah z zdravniki s terena ali regionalnih bolnišnic svetujemo začetek hipotermije že pred premestitvijo v Klinični center, pri bolnikih, ki jih pripeljejo neposredno v Klinični center, pa s hipotermijo začnemo že na Internistični prvi pomoči ali v katetrskem laboratoriju. Za doseganje tarčne temperature pri prej globoko sediranem in relaksiranem bolniku uporabljamo bolus fiziološke raztopine (0,9-odstotnega NaCl), ohlajene na 2–4 °C v odmerku 30 mL/kg (Sl. 2). V ta namen imamo na oddelku vedno pripravljene vsaj 4 litre ohlajenih infuzij ter večje količine ledu, ki ga zavijemo v vrečke in brisače ter z njimi dodatno obložimo bolnika (Sl. 8). Poleg preprostega in poceni protokola, ki smo ga slovenskim zdravnikom že večkrat predstavili na različnih strokovnih srečanjih in objavili tudi v priporočilih za zdravljenje akutnega koronarnega sindroma 2007¹⁷ (Sl. 2), se pojavljajo tudi številne nove metode, s katerimi je začetek ohlajevanja na terenu še bolj učinkovit in preprost. Tako smo namesto navadnih vrečk z ledom (Sl. 8) pri našem bolniku uporabili posebne ledene obloge »EMCOOLS« (Sl. 3). Ne glede na metodo ohlajanja pa je za hitro znižanje in vzdrževanje ciljne telesne temperature ključno, da je bolnik dobro sediran in mišično relaksiran. Drgetanje in podihavanje namreč ustvarjata veliko toplote, zaradi česar je ohlajevanje zelo upočasnjeno. Iz trenutno objavljenih raziskav ni jasno, koliko časa naj hipotermija traja in kako kmalu jo je potrebno začeti izvajati.^{10–12} Glede na trenutno razumevanje patofiziologije ishemično reperfuzijskih poškodb se zdi smiselno s hipotermijo

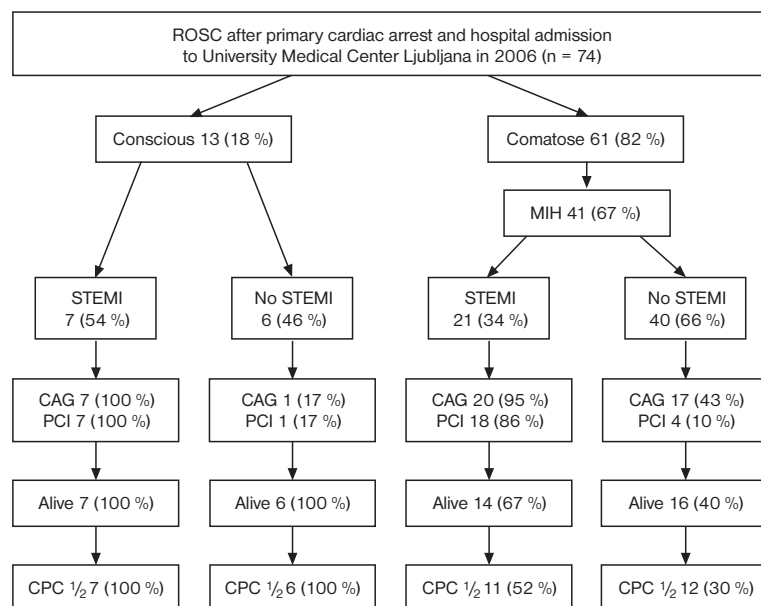
pri nezavestnem bolniku po vzpostavitvi spontanega obtoka pričeti čimprej. Zaradi večjih odmerkov sedativov in zmanjšane presnove zdravil med hipotermijo se bolniki praviloma iz nezavesti zbudajo kasneje.¹⁸ To lahko podaljša čas umetnega predihavanja, kar je deloma lahko vzrok nekoliko večji pogostosti okužb spodnjih dihal.¹⁴ Ob prikazu našega bolnika se pojavlja vprašanje, ali je poleg hipotermije potrebno narediti urgentno koronarografijo in revaskularizacijo tudi pri nezavestnih bolnikih brez jasnih znakov STEMI v 12-kanalnem EKG. Ustreznih raziskav, ki bi odgovorile na to vprašanje, nismo zasledili. Take strategije se poslužujejo le zelo redki 24-urni interventni kardiološki centri po svetu. V KOIIM tak pristop uporabimo pri bolnikih, pri katerih obstaja velika ver-



Sl. 8. Enostavno in poceni zunanje hlajenje s pomočjo ledenih oblog.

Figure 8. Simple and cheap external cooling with ice packs.

jetnost koronarne bolezni še zlasti, če sumimo, da je povod nenadnega srčnega zastoja akutni koronarni trombotični dogodek. V letu 2006 smo strategijo urgentne koronarografije in PCI uporabili pri 8 od 8 bolnikov (100 %), ki so bili po vzpostavitvi ponovnega delovanja krvnega obtoka že zavestni in pri 22 od 37 bolnikov (59 %), ki so kljub vzpostavitvi ponovnega delovanja krvnega obtoka ostali nezavestni (Sl. 9). Za konec bi radi poudarili, da pri bolnikih z nenadnim srčnim zastojem, ki po vzpostavitvi ponovnega delovanja krvnega obtoka ostanejo nezavestni, urgentna koronarografija in PCI v kombinaciji s čimprejšnjim začetkom hipotermije postaja nujni del takojšnjega poreanimacijskega zdravljenja. Ustreznih randomiziranih raziskav ni in jih verjetno zaradi sporne etično-



Sl. 9. Pregled bolnikov s primarnim srčnim zastojem in uspešnim začetnim oživiljanjem, ki smo jih v letu 2006 zdravili na Kliničnem oddelku za intenzivno interno medicino. CAG = koronarnografija; PCI = perkutana koronarna intervencija; CPC 1/2 = cerebral performance score, ki pomeni normalno nevrološko stanje ali minimalne motnje ob odpustu iz bolnišnice.

Figure 9. Patients with primary cardiac arrest and reestablishment of spontaneous circulation which were treated in the Center for intensive internal medicine in the year 2006. CAG = coronary angiography; PCI = percutaneous coronary intervention; CPC 1/2 = cerebral performance category score, which means normal neurological recovery or minimal neurological disability at hospital discharge.

sti tudi ne bo. Za randomiziranje bi bilo namreč bolnike potrebno randomizirati po vzorcu 2×2 . Tako bi bolnike, ki bi po reanimaciji ostali v komi in imeli v EKG zapisu STEMI, randomizirali glede na PCI (PCI »da« in PCI »ne«) in glede na MIH (MIH »da« in MIH »ne«). Del bolnikov s STEMI (PCI »ne«) bi torej zdravili brez PCI, kar menimo, da je etično nesprejemljivo. Podobno nesprejemljivo bi bilo ne izvajati MIH, če pač ni kontraindikacij. Po naših izkušnjah in izkušnjah iz literature opisani takojšnji agresivni pristop, usmerjen k »srcu in možganom«, bistveno izboljša preživetje teh bolnikov.^{14, 15, 17}

Literatura

- Davies MJ. Anatomic features in victims of sudden coronary death: coronary artery pathology. *Circulation* 1992; 85 Suppl I: I-19-I-24.
- Spaulding CM, Joly LM, Rosenberg A, et al. Immediate coronary angiography in survivors of out-of-hospital cardiac arrest. *N Engl J Med* 1997; 336: 1629-33.
- Tadel S, Horvat M, Noc M. Treatment of out-of-hospital cardiac arrest in Ljubljana - outcome report according to the »Utstein« style. *Resuscitation* 1998; 38: 169-76.
- Noc M, Weil MH. Cardiac arrest and cardiopulmonary resuscitation. In: Parrillo J, Bone R, eds. *Critical care medicine: Principles of diagnosis and management*. St. Luis, Baltimore, Berlin, Boston, Carlsbad, Chicago, London, Madrid, Naples, New York, Philadelphia, Sydney, Tokyo, Toronto: Mosby-Year Book Inc.; 1995. p. 2-15.
- Gorjup V, Radsel P, Kocjancic Tadel S, Erzen D, Noc M. Acute ST-elevation myocardial infarction after successful cardiopulmonary resuscitation. *Resuscitation* 2007; 72: 379-85.
- Van de Werf F, Ardissino D, Betriu A, Dennis Cokkinos V, Falk E, et al. Management of acute myocardial infarction in patients presenting with ST-segment elevation. *Eur Heart J* 2003; 24: 28-66.
- Keeley EC, Boura JA, Grines CL. Primary angioplasty versus intravenous thrombolytic therapy for acute myocardial infarction: a quantitative review of 23 randomised trials. *Lancet* 2003; 361: 13-20.
- Tadel-Kocjančič S, Zorman S, Jazbec A, Gorjup V, Zorman D, Noc M. Effectiveness of primary percutaneous coronary intervention for acute ST-elevation myocardial infarction from a 5-year single center experience. *Am J Cardiol* 2008; 15: 101: 162-8.
- Noc M, Benz B, Kern KB. Percutaneous coronary intervention (PCI) after successful reestablishment of spontaneous circulation and during cardiopulmonary resuscitation. In: Paradis NA, Halperin HR, Kern KB, Wenzel V, Chamberlain DA, eds. *Cardiac arrest - The science and practice of resuscitation medicine*. Cambridge, New York, Melbourne, Madrid, Cape Town, Singapore, Sao Paulo: Cambridge University press; 2007. p. 764-71.
- The Hypothermia After Cardiac Arrest (HACA) Study Group. Mild therapeutic hypothermia to improve the neurological outcome after cardiac arrest. *N Engl J Med* 2002; 346: 549-56.
- Bernard SA, Gray TW, Buist MD, Jones BM, Silvester W, Gutteridge G, et al. Treatment of comatose survivors of out-of-hospital cardiac arrest with induced hypothermia. *N Engl J Med* 2002; 346: 557-63.
- Nolan JP, Morley PT, Van den Hoek TL, Hickey RW. Therapeutic hypothermia after cardiac arrest. An advisory statement by the advanced life support task force of the international liaison committee on resuscitation. *Circulation* 2003; 108: 118-21.
- Abela BS, Rhee JW, Huang KN, Bend Hoek TL, Becker LB. Induced hypothermia is underused after resuscitation from cardiac arrest: a current practice survey. *Resuscitation* 2005; 64: 181-6.
- Knafelj R, Radsel P, Ploj T, Noc M. Primary percutaneous coronary intervention and mild induced hypothermia in comatose survivors of ventricular fibrillation with ST-elevation acute myocardial infarction. *Resuscitation* 2007; 74: 227-34.
- Hovdenes J, Laake JH, Aaberge L, Haugaa H, Bugge JF. Therapeutic hypothermia after out-of-hospital cardiac arrest: experiences with patients treated with percutaneous coronary intervention and cardiogenic shock. *Acta Anaesthesiol Scand* 2007; 51: 137-42.
- Kjetil S. Therapeutic hypothermia with endovascular cooling. *Scand J Trauma Resusc Emerg Med* 2004; 12: 23-5.
- Noč M, Mohor M, Žmavc A, Kranjec I, Ploj T. Akutni koronarni sindrom: priporočila za obravnavo v Sloveniji 2007. Novo mesto: Krka; 2007.
- Ploj T, Kavcic M, Groselj U, Noc M. Induced hypothermia prolongs time to meaningful response in patients after resuscitated cardiac arrest. *Circulation* 2005; 112 Suppl II: 1102.