

Strokovni prispevek/Professional article

STEREOTAKTIČNA BIOPSIJA MOŽGANSKIH TUMORJEV – MARIBORSKE IZKUŠNJE Z UPORABO STEREOTAKTIČNEGA SISTEMA MHT

STEREOTACTIC BIOPSY OF BRAIN TUMOURS – MARIBORR EXPERIENCE WITH MHT STEREOTAXY SYSTEM

Tadej Strojnik, Kristina Gornik-Kramberger

Univerzitetni klinični center Maribor, Ljubljanska 5, 2000 Maribor

Izvleček

- Izhodišča** *Cilj raziskave je bil oceniti uporabnost, zanesljivost in varnost s CT vodene stereotaktične biopsije intrinzičnih možganskih tumorjev.*
- Metode** *V obdobju enega leta smo operirali 20 bolnikov, 14 moških in 6 žensk, mediana starost 63,5 leta. Pri vseh smo opravili računalniško tomografsko (CT) vodeno stereotaktično biopsijo. Uporabili smo modificirani Riechertov (MHT Medical High Tech) stereotaktični sistem in računalniški program Amira, s katerim smo lahko načrtovali trajektorij v treh ravninah. Vzorce smo odvezemali z biopsijskimi kleščami. Odvezeli smo 10–15 vzorcev za histološko analizo. Med operacijo je odtise in razmaze vzorcev pregledala citopatologinja. Mesto biopsije in morebitno prisotnost krvavitve smo analizirali s pooperativno CT-preiskavo. Rezultate smo analizirali z deskriptivno statistično metodo in rezultate primerjali s podatki iz literature.*
- Rezultati** *Celokupna obolevnost v povezavi s posegom je bila 5 % (1 od 20 bolnikov), umrlih ni bilo. Histološko diagnozo smo uspeli postaviti pri 19 od 20 bolnikov (95 %). Našli smo 3 glioblastome, 3 anaplastične astrocitome, 5 astrocitomov, 2 maligna tumorja brez druge opredelitve, 1 vnetje, 2 limfoma, 3 metastaze. Vsi bolniki so v prvih 24 urah po biopsiji opravili kontrolni CT, ki je pri vseh izključil krvavitve.*
- Zaključki** *MHT stereotaktični okvir in računalniški program Amira, ki omogoča načrtovanje v treh ravninah, sta zanesljivo orodje, ki v izkušenih rokah omogočata natančno in varno diagnozo globokih možganskih sprememb z majhno obolevnostjo.*
- Ključne besede** *stereotaktična biopsija; možganski tumorji; zanesljivost; zapleti*

Abstract

- Background** *The goal of the current study was to assess the usefulness, reliability and safety of the image guided stereotactic biopsy of intra-axial brain tumours.*
- Methods** *The study was conducted within a time frame of one year. 20 patients – 14 males and 6 females (median age 63.5 years) were included. Computerized tomography (CT) – guided stereotactic biopsies were performed by a single stereotactic neurosurgeon. A modified Riechert Stereotactic System (MHT Medical High Tech) and a workstation for multiplanar trajectory planning (Amira) were used. Biopsies were done with small forceps and 10–15 samples were collected for histological analysis. During the operations also touch imprints*

Avtor za dopisovanje / Corresponding author:

Prof. dr. Tadej Strojnik, dr. med., Univerzitetni klinični center Maribor, Ljubljanska 5, 2000 Maribor, e-mail: tadej.strojnik@ukc-mb.si

and crush smears of the specimens were examined by the cytopathologist. Correct place of the biopsy and any detectable bleeding were analyzed by post-op CT scan. Descriptive statistic methods were used and results were compared with the data from the literature.

Results *Overall treatment morbidity was limited to one patient (5 %), there was no mortality. A conclusive tissue diagnosis could be achieved in 19 out of 20 patients (95 %). There were 3 glioblastomas, 3 anaplastic astrocytomas, 5 astrocytomas, 1 inflammation, 2 lymphomas, and 2 malignant tumours – not further classified and 3 metastasis. All patients had post biopsy CT scan to check for haemorrhage (none occurred).*

Conclusions *MHT Stereotactic system and Amira multiplanar image guided trajectory planning software are reliable tools enabling trained stereotactic neurosurgeon to obtain tissue diagnosis in almost every case with very little morbidity.*

Key words *stereotactic biopsy; brain tumours; reliability; complications*

Uvod

Nevrokirurgi so že od nekdaj težili k varnemu in zanesljivemu načinu, ki bi jim omogočal doseči majhne anatomske in patološke strukture premera nekaj milimetrov v globini možganov. Pred uvedbo pravih stereotaktičnih obročev so si raziskovalci pomagali z različnimi pripomočki. Prvo poročilo o uspešni rabi mehničnega pripomočka za umestitev je objavil Dittmar leta 1873, ko je opisal napravo, ki je omogočala videti natančno spremembo medule pri podgani.¹ Seveda pa pravi stereotaktični princip zahteva uporabo kartezijanskega koordinatnega sistema, ki določa točko v prostoru s pomočjo matematičnega odnosa do treh ravnin, ki se v skupnem presečišču sekajo pod pravim kotom. Ta koncept omogoča identifikacijo točke v tridimenzionalnem prostoru. To sta prva v praksi pričela uporabljati Sir Victor Horsley in Richard Clarke. Izdelala sta prvo stereotaktično napravo in jo opisala leta 1908.²

Horsley in Clarke sta imenovala svojo tehniko *stereotaxic* iz grških besed *stereo* (tridimenzionalno) in *taxic* (razporeditev). Kasneje so nevrokirurgi ime spremenili v *stereotactic*, ker so raje uporabili latinski izraz *tactic* (dotikanje), ker je bolj poveden za novo tehniko.

Pomemben preboj v razvoju stereotaktične kirurgije je bilo leto 1940, ko sta Spiegel in Wycis pričela uporabljati kot referenco svojih kartezijanskih koordinat mejnike znotraj možganov namesto na lobanji.³ Operirala sta bolnika s Huntingtonovo choreo z vbrizganjem alkohola v globus pallidus in medialni talamus.

V naslednjih desetih letih so številni nevrokirurgi izdelali svoje različice stereotaktičnih naprav. Tako je Leksell po vrnitvi iz Spiegelovega laboratorija leta 1948 izdelal prvo stereotaktično napravo na principu centra obroča.⁴ Naslednje leto je Talairachova skupina v Parizu izdelala napravo, ki je omogočala uvajanje elektrod z lateralne strani s pomočjo mrežnega sistema.⁵ V Nemčiji sta leta 1951 Riechert in Wolff izdelala sistem, podoben Leksellovem, a sta uporabila fantom.⁶ Tarčne koordinate x, y in z se izračunajo iz slik. Tarča se nastavi na fantomu.⁷

Stereotaktična kirurgija se je nato razmahnila po cellem svetu. V tem času so izdelali tudi številne stereotaktične atlase človeških možganov, ki jih uporabljamo še danes pri načrtovanju posegov.⁸⁻¹⁰ Stereotaktična kirurgija se je v glavnem uporabljala za zdravljenje gibalnih motenj. Glavnino operacij so predstavljali bolniki s Parkinsonovo boleznijo. V šestdesetih letih pa se je z uvedbo levedope število operacij zmanjšalo.¹¹ Stereotaktična kirurgija je tako začasno izgubila na pomenu. V zadnjem času pa doživlja svojo renesanso, predvsem na račun uvedbe novih slikovnih tehnik in uvedbe stimulacije namesto lezij globokih možganskih jeder. Sodobne tehnike bi tako pravilneje imenovali slikovno vodena stereotaktična kirurgija, saj v prvem delu operacije napravimo CT in/ali MRI z lokalizatorjem na bolnikovi glavi, ki nam omogoča natančno lokalizacijo tarče v prostoru.

Stereotaktična metodologija se je uvedla v nevrokirurgijo, da bi omogočila izvedbo najnatančnejših, ciljanih nevrokirurških posegov. Ne glede na to, da so se obroči v letih spreminjali in prilagajali novim slikovnim tehnikam, pa so osnovna merila ostala nespremenjena.

Glavne prednosti stereotaktičnih sistemov so:

1. Togi koordinatni obroč zagotavlja stabilno referenco.
 2. Merilni lok je mehnično stabilen, vzdržuje natančen položaj sonde vzdolž trajektorija.
 3. Program za načrtovanje omogoča predoperativno simulacijo operacije. Tako lahko že pred operacijo izberemo optimalen in varen trajektorij do tarče.¹²
- Seveda pa ima vsak stereotaktični sistem tudi čisto mehnično pogojene omejitve in pomanjkljivosti. Vedno pa je potrebna dobra klinična predoperativna priprava bolnikov tako, da lahko izberemo tiste bolnike, ki so najprimernejši za tovrstni poseg. Indikacije za stereotaktično kirurgijo lahko v grobem razdelimo na devet skupin:
1. Biopsije (majhne, globoke in/ali multiple spremembe v možganih).
 2. Uvajanje katetrov (drenaža cist, intratumorska kemoterapija, intersticijska brahiterapija).
 3. Uvajanje elektrod za stimuliranje globokih možganskih jeder.

4. Tvorba sprememb (kronična bolečina – zlasti maligna).
5. Odstranitev globokih hematomov.
6. Stereotaktična radiokirurgija.
7. Umestitev spremembe pred odprto kraniotomijo in navigacija med kraniotomijo.
8. Transoralna biopsija procesov npr. v C2.
9. Eksperimentalne aplikacije (oskrba anevrizem, implantacija embrionalnih in matičnih celic, odstranitev tujkov).¹³

Uspešnost stereotaktične biopsije glede na odstotek postavljenih diagnoz se giblje v velikih serijah med 82 in 99 % pri imunsko neoslabelih bolnikih in je nekoliko nižja pri bolnikih z aidsom (56–96 %).¹⁴ Višji odstotek uspešnosti je tudi pri spremembah, ki se obarvajo s kontrastnim sredstvom, v primerjavi s tistimi, ki se ne (96 % proti 74 %).¹⁵

Eden glavnih ciljev stereotaktične kirurgije od vsega začetka je, da se izboljša natančnost posega in poveča varnost ter zmanjšajo zapleti operacije. Smrtnost posegov se je vseskozi zmanjševala in je že v 60. letih padla pod 1 %.^{16,17} Prvi korak k uspešnemu izidu operacije je že pazljiva izbira bolnikov in strogo upoštevanje indikacij za operacijo. Izredno pomembno je, da imajo bolniki normalne teste strjevanja krvi in da prenehajo jemati zdravila, ki vsebujejo nesteroidne antirevmatike ali acetilsalicilno kislino vsaj 10–14 dni pred posegom. Ostale kronične bolezni, kot so hipertenzija, angina pektoris, srčno popuščanje, diabetes itd., morajo biti dobro urejene pred operacijo. Zapleti z nameščanjem stereotaktičnega obroča so sicer redki, a lahko pomembni. Neupoštevanje določenih pravil lahko pripelje do zapletov, npr. epileptičnih napadov.¹⁸

Najpogostejši zaplet stereotaktične biopsije je krvavitev. Večina hematomov je na srečo klinično nemih in jih vidimo le na kontrolnem slikanju po operaciji. Poročajo, da je tveganje večjih zapletov pri imunsko oslabelih bolnikih od 0–3 % v glavnem zaradi krvavitve in pri bolnikih z aidsom od 0–12 %.¹⁵ Višji odstotek zapletov pri bolnikih z aidsom je lahko posledica nižjega števila trombocitov in krhkosti žil pri teh bolnikih. Pri neimunokompromitiranih bolnikih pa je največ zapletov pri bolnikih z glioblastomom.¹³

Cilj pričujočega prispevka je predstaviti naše prve izkušnje pri uvajanju stereotaktične kirurgije. Želeli smo tudi preveriti našo uspešnost in zaplete v primerjavi z večjimi serijami. Izkušnje, ki smo si jih tako pridobili z biopsijami, pa smo uspešno uporabili pri uvedbi stereotaktične stimulacije globokih možganskih jeder v Mariboru.

Bolniki in metode

Med januarjem 2007 in januarjem 2008 smo na nevrokirurškem oddelku Univerzitetnega kliničnega centra Maribor opravili stereotaktično biopsijo pri 20 bolnikih. V članku predstavljamo uporabljeno tehniko operacije, splošne demografske in klinične podatke o bolnikih kot tudi podatke o umestitvi spremembe, histološki diagnozi in zapletih.

Indikacijo za stereotaktično biopsijo smo postavili od primera do primera. Na splošno smo se za serijsko

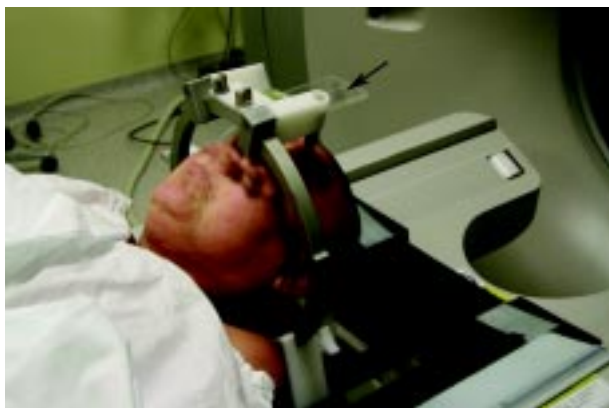stereotaktično biopsijo odločali v primeru: a) mesto tumorja v elokventnem področju (motorična regija, možgansko deblo, bazalni gangliji ...) možganov, kjer radikalna odstranitev ni možna in bi bila biopsija z odprto operacijo večje tveganje za nevrolško poslabšanje kot pa minimalno invazivna stereotaktična biopsija, b) velikost spremembe od 1–2 cm, c) spremljajoče bolezni in slabo splošno stanje bolnika, č) negotovost pri postavitvi diagnoze maligni gliom. Vsi bolniki so imeli v trenutku operacije normalne teste strjevanja krvi in nihče ni bil imunokompromitiran.

Pri operacijah smo uporabljali modificiran Riechertov stereotaktični sistem (MHT Medical High Tech, Freiburg, Germany) in računalniški program Amira, ki nam je omogočal načrtovanje trajektorija v treh ravninah. Sedemnajst bolnikov smo operirali z lokalno infiltracijsko anestezijo (2-odstotni Xylocain). Po potrebi je anesteziist med posegom intravensko dodajal sedativ in/ali analgetik (Dormicum, Fentanyl). Tri bolnike pa smo operirali v splošni anesteziji: otroka, starostnika, ki je bil zmeden in nesodelujoč, in bolnika, ki je med prvo namestitvijo obroča utrpel generalizirani epileptični napad.

Nekaj dni pred načrtovano operacijo smo pri vseh bolnikih opravili magnetnoresonančno slikanje (MR) možganov po posebnem protokolu. Slikali smo brez stereotaktičnega obroča na Signa Excite 1.5 Tesla General Electric aparatu. Napravili smo T1 utežene aksialne 3D posnetke s kontrastom. Debelina reza je bila 1 mm, število rezov od 160 do 180 in čas preiskave okoli 15 minut. Glede na protokol našega oddelka za radiologijo smo uporabili naslednje nastavitve naprave: Freq. 320; Phase 192; Nex. 3.00; TE min.; Flip Angle 25; Bandwidth 19, 23; FOV 24,0.

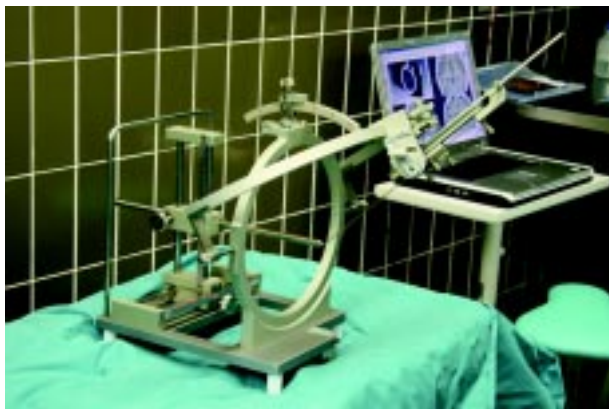
Zjutraj ob 7. uri na dan operacije navadno bolnik prejme polovico tablete Dormicuma. S posegom pričnemo navadno ob 7.30 na oddelku, kjer najprej vbojna mesta na glavi infiltriramo z 2-odstotnim Xylocainom. Nato namestimo stereotaktični obroč in ga čvrsto pritrdimo s pritrditvenimi vijaki (Sl. 1). Bolnika z nameščenim obročem nato prepeljemo na oddelek za radiologijo, kjer ga namestimo na mizo za računalniško tomografijo (CT). Na stereotaktični obroč nato namestimo stransko in čelno ploščo CT lokalizatorja. Slikamo na aparatu Toshiba. Napravimo reze velikosti 1 mm od baze obroča pa do vrha glave. Kot cevi je nič stopinj. Slike v formatu DICOM nato prenesemo v računalnik za načrtovanje posega. Šele ko se prepričamo, da je prenos uspel, bolnika sprostimo s CT mize, ga prepeljemo v operacijsko dvorano in namestimo na operacijsko mizo v ustreznem položaju, v katerem bomo operirali. Stereotaktični obroč preko posebnega vmesnika spojimo z Mayfieldovim nastavkom. Bolnika namestimo in podložimo, da mu je udobno. Je pod nadzorom anesteziista. Med tem časom kirurg s pomočjo računalniškega programa Amira napravi fuzijo MR slik brez obroča in CT slik z obročem. Fuzija slik nam omogoča, da se lahko poslužujemo izredne anatomske natančnosti slik MR, CT pa nam odpravi napake slikanja z MR, ki nastanejo zaradi distorzije polja in so lahko pomembne. S premikom drsnika lahko preprosto prehajamo iz ene modalitete slike v drugo. Določi se tarča in trajektorij, vzdolž katerega bo

mo jemali serijske vzorce. Določimo tudi koordinate vstopnega mesta in prilagajamo trajektorij tako, da se izognemo pomembnejšim strukturam in žilam. Šele ko preverimo celoten trajektorij od površine možganov do tarče v vseh treh ravninah in smo prepričani, da ne prečkamo kakšne pomembnejše strukture, se zadovoljimo in shranimo koordinate tarče, vstopnega mesta in kotov, ki jih moramo nastaviti na merilnem loku, če želimo priti do tarče. Koordinate nato preverimo na sterilnem fantomu (Sl. 2). Nastavimo koordinate x, y in z tarče nato namestimo merilni lok z izračunanimi koti tako, da vidimo ali natančno zadene tarčo. Na tej stopnji so še možni popravki, tako povečamo zanesljivost in natančnost operacije. Sterilno enoto z merilnim lokom nato s fantoma prenesemo na stereotaktični obroč na bolnikovi glavi. Po predhodni pripravi operativnega polja infiltriramo z lokalnim anestetikom mesto kožnega reza – navadno



Sl. 1. Stereotaktični obroč modificiranega Riechert stereotaktičnega sistema (MHT Medical High Tech) je nameščen na bolnikovo glavo. Vidi se tudi CT lokalizator (puščica).

Figure 1. A stereotactic head ring of the modified Riechert Stereotactic System (MHT Medical High Tech) is placed on the patient's head. CT localizer unit is also seen (arrow).



Sl. 2. Natančnost izračunanih kotov preverimo na fantomu, kamor predhodno vnesemo koordinate tarče.

Figure 2. The accuracy of the calculated angles is checked on a phantom with target coordinates.

okoli 2 cm. Napravimo manjšo vrtino, odpremo duro in previdno uvedemo vodilno kanilo – premera 1,4 mm do zelene globine. Pri tem smo pozorni, da je iztekanje likvorja čim manjše. Skozi vodilno kanilo nato uvedemo posebne biopsijske klešče premera 1 mm in pričnejo jemati vzorce tkiva s periferije proti centru tumorja v presledkih 1 mm.¹⁹ Na ta način napravimo serijsko biopsijo skozi celoten tumor. Število vzorcev, ki jih tako dobimo, je, v odvisnosti od velikosti tumorja, 10–15. Citopatolog, ki je prisoten med operacijo, takoj napravi razmaze in jih obarva z metilenskim ali toluidinskim barvilom. Na ta način kirurg sproti dobiva dragocene informacije o tkivnih vzorcih, ki jih odvzema. Sam potek operacije je zaradi prisotnosti citopatologa v operacijski dvorani dosti bolj varen in zanesljiv. Ostali tkivni vzorčki se natančno označijo in fiksirajo s formalinom za nadaljnja barvanja in natančnejšo diagnostiko. Po potrditvi s strani citopatologa, da so tkivni vzorci ustrezni, previdno skozi vodilno kanilo na mesto odvzema vzorca uvedemo majhno titanijevo kroglico, ki jo nato vidimo na kontrolnih slikah. Vodilno kanilo odstranimo, zašijemo rano in odstranimo stereotaktični obroč. Bolnika premostimo na oddelek, kjer ga opazujemo in naslednji dan napravimo kontrolni CT glave. Na njem identificiramo bodisi zračni mehurček ali titanijevo kroglico v predelu tarče in ugotovljamo morebitne krvavitve. Bolnika lahko naslednji dan odpustimo. Po prejemu histološke diagnoze se predstavi onkologu, ki se odloča o nadaljnjem zdravljenju. Vse bolnike pa tudi redno ambulantno spremljamo.

Statistično analizo smo opravili s pomočjo računalniškega programa Statistica for Windows 6.0 (StatSoft, Inc., Tulsa, OK). Klinične podatke smo numerično kodirali in razvrstili. Uporabili smo metode deskriptivne statistike.

Rezultati

V obdobju enega leta smo opravili dvajset stereotaktičnih posegov. Med našimi bolniki je bilo 14 moških in 6 žensk. Starost je bila med 8 in 81 let – mediana 63,5 leta. Zastopane smo imeli vse starostne skupine od otroka pa vse do starejših od 60 let (11 oseb). Podatki o bolnikih so zbrani v Razpredelnici 1.

V naši skupini bolnikov so bile najpogostejše lokacije možganske hemisfere v 14 primerih, bazalni gangliji, talamus, hipotalamus v 5 primerih in možgansko deblo v 1 primeru. Natančnejše mesto in velikost sprememb je v Razpredelnici 1. Indikacije za to metodo operativnega zdravljenja smo navedli zgoraj.

S pomočjo stereotaktične biopsije smo uspeli priti do diagnoze v 19 primerih (95 %). Histološke diagnoze so zbrane v Razpredelnici 1, kjer so tudi osnovni klinični podatki. Najbolj pogosta diagnoza pri naših bolnikih je bila astrocitom (5 primerov), sledijo glioblastom, anaplastični astrocitom in metastaze (vsak po 3 bolniki). Pri dveh bolnikih smo našli limfom. Pri eni bolnici pa smo ugotovili nespecifično vnetje z Moraxello osloensis. V dveh primerih patolog narave malignega tumorja ni mogel podrobneje opredeliti in v enem primeru je bila histologija negativna.

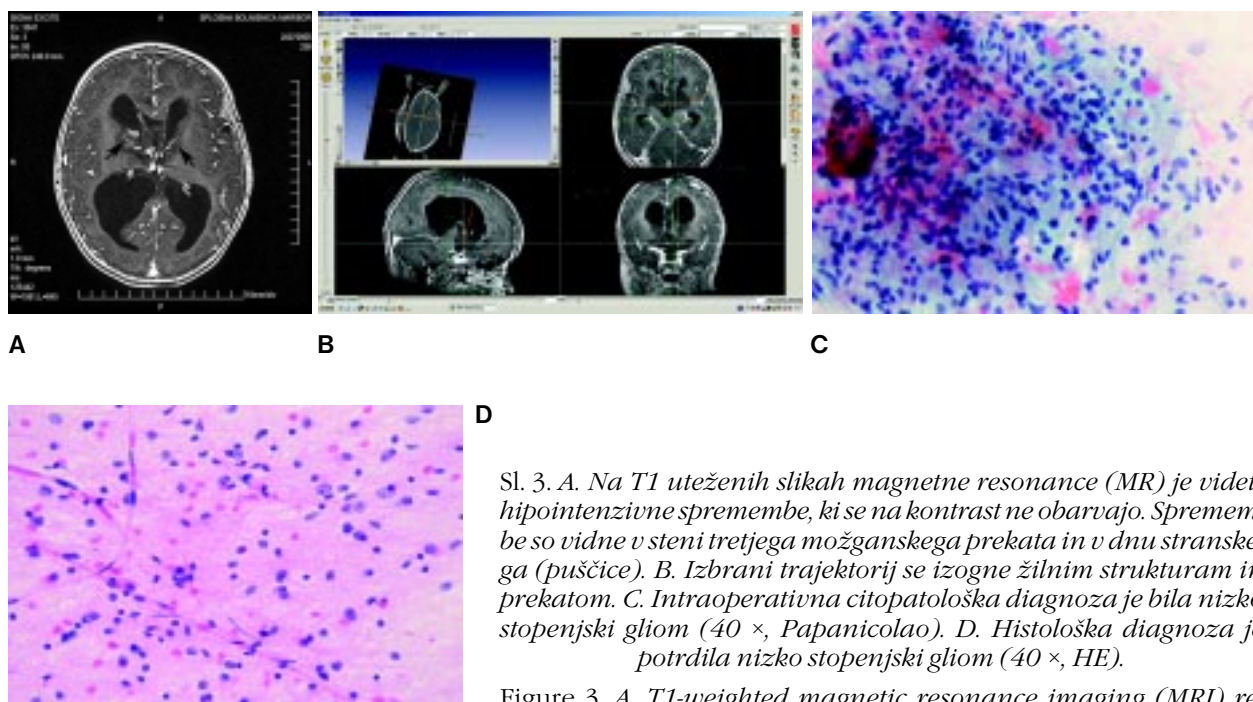
Razpr. 1. Povzetek kliničnih podatkov.

Table 1. Summary of clinical cases.

Št. No.	Bolnik Patient	Spol Sex	Starost (leta) Age (years)	Nevrološki izpad Neurol. deficite	Karnofsky ocena Karnofsky score	Lokacija Location	Velikost (mm) Size (mm)	Dg. Dg.
1	MI	Ž/F	63	Da/Yes	80	Talamus/Thalamus	10	Me
2	DJ	M	71	Da/Yes	70	Parietalno/Parietal	10	Me
3	ES	M	24	Ne/No	100	Parietalno/Parietal	9	A
4	SA	M	67	Da/Yes	60	Št. spremembe v hemisf.		
5	BF	M	64	Da/Yes	40	Mult. hemisph. les. Št. spremembe v hemisf.	5–10	MT
6	KJ	M	67	Ne/No	90	Frontalno / Frontal	25	A
7	SF	M	58	Da/Yes	40	Bazalni gangliji / Basal ganglia	20	GB
8	BI	Ž/F	68	Ne/No	90	Temporalno medialno / Temporal medial	10	AA
9	SA	Ž/F	79	Da/Yes	80	Frontalno / Frontal	50	L
10	KŠ	M	67	Da/Yes	40	Bazalni gangliji / Basal ganglia	10	N
11	ZŽ	Ž/F	79	Ne/No	100	Temporalno / Temporal	10	Me
12	ŠD	M	8	Da/Yes	80	Bazalni gangliji / Basal ganglia	20–30	A
13	KS	M	50	Ne/No	90	Talamus / Thalamus	25	A
14	ZU	M	46	Da/Yes	90	Centralni lobus / Central lobe	20	L
15	VI	M	32	Ne/No	90	Frontalno / Frontal	40	AA
16	ZS	Ž/F	74	Da/Yes	50	Št. spremembe v hemisf. Mult. hemisph. les.	< 10	I
17	AD	M	20	Ne/No	90	Frontalno / Frontal	40	A
18	VD	M	31	Da/Yes	30	Št. spremembe v hemisf. Mult. hemisph. les.	10–20	GB
19	SB	M	81	Da/Yes	40	Frontalno / Frontal	30	GB
20	FA	Ž/F	48	Da/Yes	40	Spodnji pons/lower pons	20	AA

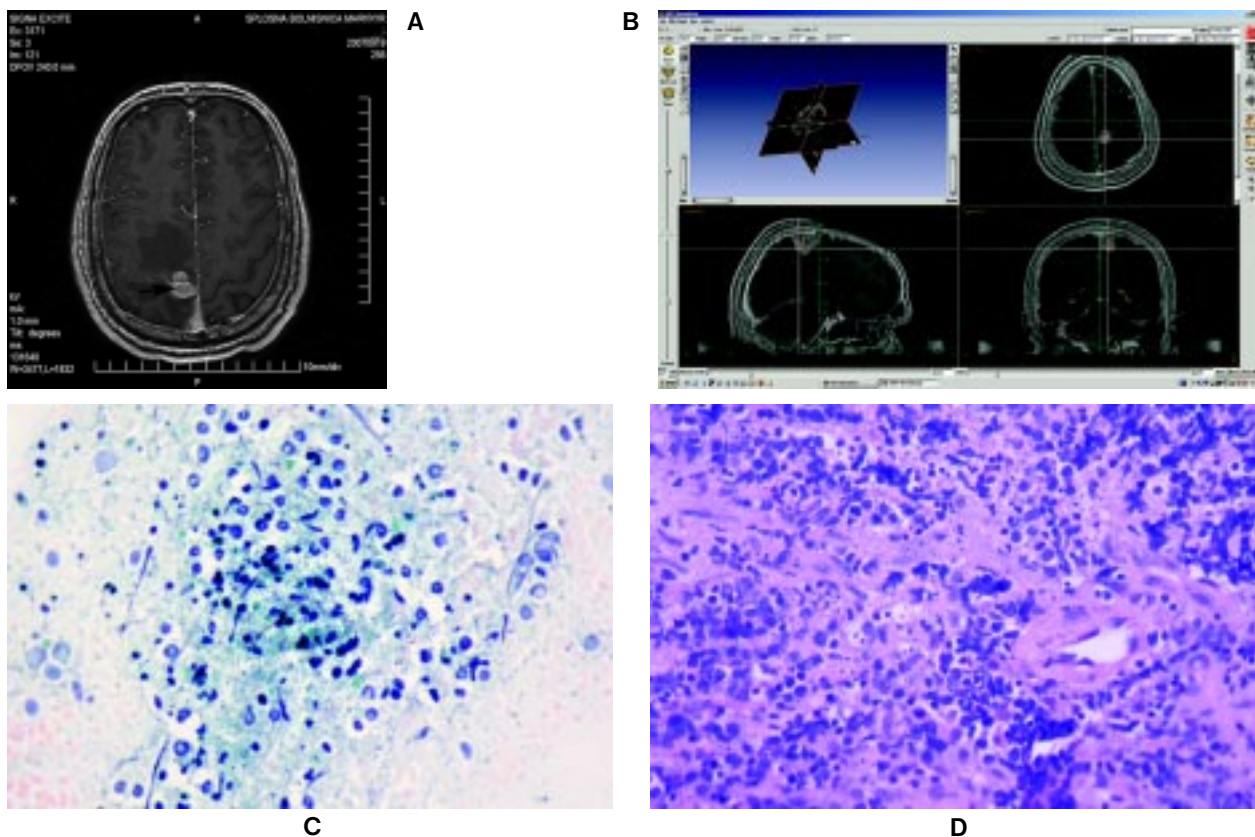
Legenda: Ž: ženski; M: moški; Nevro. izpad: nevrološki izpad; Št. spremembe v hemisf.: številne spremembe v hemisferi; Dg.: diagnoza; Me: metastaza; A: astroцитom; MT: maligni tumor brez nadaljnje opredelitve; GB: glioblastoma multiforme; AA: anaplastični astroцитom; L: limfom; N: negativna biopsija; I: vnetje

Legend: F: female; M: male; Neurol. deficite: neurological deficite; Multip. hemisph. les.: multiple hemispheric lesions; Dg.: diagnosis; Me: metastasis; A: astrocytoma; MT: malignant tumor not further specified; GB: glioblastoma multiforme; AA: anaplastic astrocytoma; L: lymphoma; N: negative biopsy; I: inflammation



Sl. 3. A. Na T1 uteženih slikah magnetne resonançe (MR) je videti hipointenzivne spremembe, ki se na kontrast ne obarvajo. Spremembe so vidne v steni tretjega možganskega prekata in v dnu stranskega (puščice). B. Izbrani trajektorij se izogne žilnim strukturam in prekatom. C. Intraoperativna citopatološka diagnoza je bila nizko stopenjski gliom (40 ×, Papanicolao). D. Histološka diagnoza je potrdila nizko stopenjski gliom (40 ×, HE).

Figure 3. A. T1-weighted magnetic resonance imaging (MRI) revealed the hypointensive lesion without contrast enhancing. The suspected tumor is seen on both sides of the wall of the third ventricle and occupied also the bottom of both lateral ventricles (arrows). B. Surgical planning trajectory avoids vascular structures and ventricles. C. The intraoperative diagnosis using smear was low graded glioma (40 × objective magnification, Papanicolao staining). D. Histology confirmed low graded glioma (40 × objective magnification, HE).



Sl. 4. A. Na T1 uteženih slikah magnetne resonance je videti desno parasagitalno v fronto-parietalnem področju spremembe, ki se s kontrastom obarva, prisoten je tudi okolni edem (puščica). B. Prikaz planiranja, kjer se želimo izogniti zdravi možganovini. C. Intraoperativni razmaz postavi sum na limfom (40×, metilensko modrilo). D. Histologija je pokazala tipični limfom (40×, HE).

Figure 4. A. T1-weighted magnetic resonance imaging (MRI) revealed expansive parasagittal lesion on the right fronto-parietal region enhanced with the contrast and surrounding by the oedema (arrow). B. Surgical planning and trajectory every attempt is made to avoid healthy brain tissue. C. Intraoperative smear analysis revealed lymphoma (40× objective magnification, methylen blue). D. Histology confirmed B-cell lymphoma (40× objective magnification, HE).

Pri vseh bolnikih smo znotraj 24 ur po operaciji napravili kontrolno CT-slikanje možganov, kjer smo ugotavljali prisotnost označevalca na mestu biopsije in prisotnost hematoma. Pri nobenem od naših bolnikov v tem obdobju nismo ugotovili simptomatske ali klinično pomembne krvavitve, ne na mestu biopsije kot tudi ne vzdolž trajektorija. Pri enem bolniku smo sicer ugotavljali manjši (< 1 cm) hematoma na mestu biopsije, ki pa je bil klinično nem. Pri enem (5 %) bolniku smo po biopsiji glioblastoma opazili prehodno poslabšanje hemipareze, ki pa je spontano izzvenela. Torej je bila obolenost v naši seriji 5 %, umrlih pa nismo imeli.

Prvi primer

8-letni fantek je bil sprejet na pediatrično kliniko zaradi več tednov trajajoče in napredujoče slabosti v spodnjih udih. Tožil je tudi zaradi glavobolov in slabosti. Ščasoma se je stanje tako poslabšalo, da je postal nepokreten in ni mogel več vstati iz postelje. Slikanje z MR je na T1 uteženih slikah pokazalo hipointenzivne spremembe na obeh straneh ob steni tret-

jega možganskega prekata, ki se na kontrastno sredstvo niso obarvale. Podobne spremembe so bile vidne tudi na dnu stranskih ventriklov (Sl. 3A).

Zaradi razširjenosti procesa in elokventnosti področja, ki ga je preraščal tumor, smo ga ocenili za neoperabilnega in se odločili za stereotaktično biosijo spremembe v steni tretjega možganskega prekata. Poseg smo opravili v splošni anesteziji in je minil brez zapletov. Odvzeli smo deset vzorcev vzdolž trajektorija (Sl. 3B). Citopatolog je vzorce ocenil kot nizkostopenjski gliom, kar je potrdila tudi histologija (Sl. 3C in 3D).

Drugi primer

46-letni desnični bolnik je imel v zadnjem letu dni občasno generalizirane epileptične napade. Tri mesece pred sprejemom k nam se je razvila tudi pareza leve noge, ki je napredovala.

Slikanje s MR je na T1 uteženih slikah pokazalo ekspanzivni proces parasagitalno desno v motoričnem predelu možganske skorje. Tvorba se je na kontrastno sredstvo obarvala in prisoten je bil okolni edem (Sl. 4A).

Zaradi majhnosti procesa in elokventnosti področja smo ocenili, da je stereotaktična biopsija najprimernejša metoda, da varno pridemo do diagnoze. Poseg smo opravili v lokalni anesteziji in je minil brez zapletov. Odločili smo se za trajektorij, ki je po našem mnenju predstavljal najkrajšo in najvarnejšo pot do tumorja (Sl. 4B). Citopatološki pregled odtisa med operacijo je postavil sum na limfom (Sl. 4C). Dokončna histološka diagnoza pa je po imunohistokemičnih barvanjih potrdila B-celični limfom (Sl. 4D). Po operaciji ni bilo nevrološkega poslabšanja in bolnika smo premestili na Onkološki inštitut.

Razpravljanje

Nikjer drugje v kirurgiji ni natančna umestitev tarče tako pomembna kot ravno v možganih, saj se na nekaj milimetrih lahko nahajajo življenjsko pomembne strukture, katerih poškodba ali uničenje ima lahko usodne posledice za bolnika. Zato je precizna anatomska umestitev tarče pred operacijo svojevrsten izživ za vsakega nevrokirurga. To je pripeljalo tudi do razvoja stereotaktičnih s CT vodenih možganskih biopsij.²⁰ Sodobne CT in MR vodene stereotaktične tehnike nam danes zagotavljajo zadostno prostorsko zanesljivost tako za instrumentalne posege kot tudi za radiokirurške posege. Danes se v nevrokirurgiji poslužujemo tudi drugih tehnik nevronavigacije. Nekatere teh tehnik so tudi hitrejše in lažje za uporabo kot klasična stereotaksija in so dragoceni pripomoček med posegi, kjer zadošča tudi nekoliko manjša natančnost. Natančnosti, kot jo pa zagotavljajo klasični na stereotaktičnem obroču temelječi sistemi, pa zaenkrat še ne dosežajo. Zaradi svoje zanesljivosti, varnosti in predvsem natančnosti ostaja klasična stereotaktična tehnika še vedno zlati standard v nevrokirurgiji, zlasti tam, kjer je potrebno doseči majhne tarče v elokventnih področjih možganov. Nenadomestljiva je stereotaktična kirurgija zlasti pri stimulaciji globokih možganskih jeder.²¹

Glede na dejstvo, da se različne tipe tumorjev različno zdravijo bodisi kirurško, s kemoterapijo in/ali radioterapijo, je histološka diagnoza nujna za načrtovanje zdravljenja.²² Kljub velikemu napredku v slikovnem prikazu možganov to še ne more nadomestiti tkivne histološke diagnoze.²³ Stereotaktično biopsijo se tako smatra kot zlati standard za pridobitev nevropatološke diagnoze.²⁴

Sama tehnika stereotaktične operacije zahteva dobro sodelovanje različnih strokovnjakov, zato je uigranost ekipe ključnega pomena za tekoči potek operacije. Pomembno je tudi, da se posegi redno izvajajo. V Sloveniji smo v Mariboru januarja 2007 pričeli redno uporabljati to metodo. Pred tem je bilo večletno pripravljano obdobje, ko smo (nevrokirurg, instrumentarke, nevrolog, citopatolog) obiskovali klinike v tujini in razne tečaje.²⁵ Pri prvem posegu smo imeli tudi pomoč strokovnjakov iz tujine, nato pa smo naslednje posege opravili sami.

V literaturi se za operacijo v glavnem svetuje lokalna anestezija, saj omogoča, da bolnika ves čas posega klinično spremljamo in lahko takoj zaznamo morebitna poslabšanja.²³ Tega smo se posluževali pri več-

ni bolnikov tudi pri nas z dobrim rezultatom. Zelo pomembna pa je tudi, če ne že stalna prisotnost, pa vsaj možnost priklica anesteziologa, ki po potrebi doda analgetik ali sedativ.

Ostertag je v svoji seriji predstavil 302 bolnika.²⁶ Večina bolnikov je bila starih med 20 in 50 let. Kreth pa v svoji seriji 326 bolnikov poroča o srednji starosti 56,8 leta.²⁷ Ferreira pa je poročal o 170 bolnikih, katerih srednja starost je bila 48,5 leta, večina bolnikov pa je bila moškega spola.²⁰ Tudi v naši, sicer manjši seriji bolnikov beležimo prevlado moškega spola in nekoliko višjo srednjo starost naših bolnikov.

V seriji 300 bolnikov, o katerih poroča Kim, je bila večina sprememb – 38 % v hemisferi in v bazalnih ganglijah 33 %, v 29 % so se odločili za biopsijo pri multiplih, difuznih procesih.²⁸ Pri Ostertagu je bilo 36 % globokih hemisfernih sprememb in 13 % v mezencefalonu in pinealni regiji.²⁶ Tudi v naši seriji smo imeli najvišji odstotek bolnikov z globokimi hemisfernimi spremembami in spremembami v bazalnih ganglijah ali diencefalonu.

Različni avtorji poročajo o različnem odstotku uspešnosti stereotaktičnih biopsij, kar se tiče histološke opredelitve procesa. Tako se ta odstotek giblje od 86,6 do 95,6 %.^{26, 29-31} Glavni razlog za neuspeh biopsije je po Thomasu³² napačen izračun tarčnih koordinat, predhodna antibiotična terapija pri kroničnem vnetju, ishemični infarkt ... Odstotek uspešnosti pri naši seriji bolnikov je primerljiv z večjimi serijami.

Robbins meni, da je za uspešnost stereotaktične biopsije potrebna dobra skladnost med klinično sliko in radiološkim izvidom in predvsem prisotnost patologa med operacijo, ki takoj vsaj okvirno opredeli tkivne vzorce.³³ To se je tudi pri nas izkazalo kot nepogrešljivo, saj se je v skoraj vseh primerih medoperativna citološka diagnoza ujemala s pooperativno histološko diagnozo. Podobno poročajo tudi drugi avtorji.^{26, 29-31}

Primerjava naše obolevnosti z drugimi večjimi serijami^{20, 26, 29, 34} pokaže podobno sliko, kar je za prvo leto uporabe nove metode, ko se še uvajamo, razveseljivo. Pokazali smo, da se lahko s pazljivim načrtovanjem in ustrezno predoperativno pripravo večini zapletov izognemo.

Prepričani smo, da bo stereotaktična kirurgija še dolgo del železnega repertoarja nevrokirurgov, saj je trenutno najnatančnejša metoda, ki omogoča zadeti majhne tarče v globini možganov ne samo za biopsijo, ampak tudi za uvajanje drugih učinkovin in celic.³⁵ Izkušnje, ki smo si jih tako pridobili z biopsijami, so nam tudi pomagale, da smo prvi v državi pričeli stimulirati globoka možganska jedra.³⁶

Tudi v naši ustanovi se je intraoperativni citološki pregled lezij v ČŽS s pomočjo razmaza vzorca, izkazal kot hitra in zanesljiva metoda za intraoperativno diagnozo in oceno primernosti vzorca.

Zaključki

Glavni značilnosti stereotaktične biopsije sta minimalna kirurška travma in visoka zanesljivost znotraj tridimenzionalnega znotrajlobanjskega prostora. Naše prve izkušnje kažejo, da sta MHT stereotaktični sistem

in računalniški program Amira, ki omogoča načrtovanje trajektorija v treh ravninah, zanesljivo orodje, ki v izkušenih rokah omogoča zanesljivo in varno postavitev tkivne diagnoze.

Literatura

- Dittmar C. Über die Lage des sogenannten Gefäßzentrums in der Medulla oblongata. *Ber Sächs Ges Wiss Leipzig (Math Phys)* 1873; 25: 449–69.
- Horsely V, Clarke R. The structure and functions of the cerebellum examined by a new method. *Brain* 1908; 31: 45–124.
- Spiegel EA, Wycis HT, Marks M, Lee AS. Stereotaxic apparatus for operations on the human brain. *Science* 1947; 106: 349–50.
- Leksell L. A stereotaxic apparatus for intracerebral surgery. *Acta Chir Scand* 1949; 99: 229–33.
- Hécaen H, Talairach T, David M, Dell MB. Mémoires originaux. Coagulations limitées du thalamus dans les algies du syndrome thalamique. *Rev Neurol* 1949; 81: 917–31.
- Riechert T, Wolff M. Die Entwicklung und klinische Bedeutung der gezielten Hirnoperationen. *Med Klein* 1951; 46: 609–11.
- Gildenberg PL. Stereotactic surgery: present and past. In: Heilbrun MP, ed. *Stereotactic neurosurgery*. Baltimore: Williams and Wilkins; 1988.
- Spiegel EA, Wycis HT. Stereoccephalotomy. I. New York: Grune & Stratton; 1952.
- Talairach J, David M, Tournoux P, Corredor H, Krasina T. Atlas d'anatomie stereotaxique. Paris: Masson; 1957.
- Hassler R, Riechert T. Indikationen und Lokalisationsmethode der gezielten Hirnoperationen. *Nervenarzt* 1954; 25: 441–7.
- Cotzias GC, Van Woert MH, Schiffer LM. Aromatic amino acids and modification of parkinsonism. *N Engl J Med* 1967; 276: 374–9.
- Maciunas RJ. Approaches to frame-based and frameless stereotaxis. In: De Salles A, Lufkin R, eds. *Minimally invasive therapy of the brain*. New York, Stuttgart: Thieme; 1997. p. 7–16.
- Greenberg MS. *Handbook of neurosurgery*. 6th ed. New York: Thieme; 2006. p. 454–7.
- Levy RM, Russell E, Yungbluth M. The efficacy of image-guided stereotactic brain biopsy in neurologically symptomatic acquired immunodeficiency syndrome patients. *Neurosurgery* 1992; 30: 186–90.
- Nicolato A, Gerosa M, Piovan E. Computerized tomography and magnetic resonance guided stereotactic brain biopsy in nonimmunocompromised and AIDS patients. *Surg Neurol* 1997; 48: 267–77.
- Kelly PJ, Gillingham FJ. The long-term results of stereotaxic surgery and L-dopa therapy in patients with Parkinson's disease. A 10-year follow-up study. *J Neurosurg* 1980; 53: 332–7.
- Nashold BS Jr. Operative complications due to stereotactic surgery. *Confin Neurol* 1968; 30: 325–36.
- Hariz MI. Complications of movement disorder surgery and how to avoid them. In: Lozano AM, ed. *Movement disorder surgery*. Basel: Karger; 2000. p. 246–65.
- Riechert T. Development of human stereotactic surgery. *Confin Neurol* 1975; 37: 399–409.
- Ferreira MP, Ferreira NP, de Azambuja Pereira Filho A, de Azambuja Pereira Filho G, Franciscatto AC. Stereotactic computed tomography-guided brain biopsy: diagnostic yield based on a series of 170 patients. *Surg Neurol* 2006; 65: S1: 27–S1: 32.
- Sharan AD, Andrews DW. Stereotactic frames: technical consideration. In: Schulder M, Gandhi CD, eds. *Handbook of stereotactic and functional neurosurgery*. New York, Basel: Marcel Dekker, Inc.; 2003. p. 11–20.
- Kondziolka D, Lunsford LD. Results and expectations with image-integrated brainstem stereotactic biopsy. *Surg Neurol* 1995; 43: 558–62.
- Matsumoto K. Image guided stereotactic biopsy for brain tumors: experience of 71 cases. *No Shinkei Geka* 1995; 23: 897–903.
- Shastri-Hurst N, Tsegaye M, Robson DK, Lowe JS, Macarthur DC. Stereotactic brain biopsy: an audit of sampling reliability in a clinical case series. *Br J Neurosurg* 2006; 20: 222–6.
- Strojnik T. Leksellova stereotaktična delavnica. *ISIS* 2003; 1: 112–6.
- Ostertag CG, Mennel HD, Kiessling M. Stereotactic biopsy of brain tumors. *Surg Neurol* 1980; 14: 275–83.
- Kreth FW, Muacevic A, Medele R, Bise K, Meyer T, Reulen HJ. The risk of haemorrhage after image guided stereotactic biopsy of intra-axial brain tumours – a prospective study. *Acta Neurochir* 2001; 143: 539–46.
- Kim JE, Kiim DG, Paek SH. Stereotactic biopsy for intracranial lesions: reliability and its impact on the planning of treatment. *Acta Neurochir* 2003; 145: 547–55.
- O'Neill KS, Dyer PV, Bell BA. Is perioperative smear cytology necessary for CT-guided stereotaxic biopsy? *Br J Neurosurg* 1992; 6: 421–7.
- Apuzzo MJ, Chandrasoma P, Cohen D. Computed imaging stereotaxy: experience and perspective related to 500 procedures applied to brain masses. *Neurosurg* 1987; 20: 930–7.
- Tilgner J, Jerr M, Ostertag C, Volk B. Validation of intraoperative diagnoses using smear preparations from stereotactic brain biopsies: intraoperative versus final diagnosis – influence of clinical factors. *Neurosurg* 2005; 56: 257–65.
- Thomas DGT, Powell MP, Bradford R. Correlation of CT-directed target site with histology and cell culture in cerebral glioma. *Appl Neurophysiol* 1985; 48: 460–2.
- Robbins PD, Yu LL, Lee M. Stereotactic biopsy of 100 intracerebral lesions at Sir Charles Gairdner Hospital. *Pathology* 1994; 26: 4110–3.
- Bernstein M, Parrent AG. Complications of CT-guided stereotactic biopsy of intra-axial brain lesions. *J Neurosurg* 1994; 81: 165–8.
- Chen JCT, Apuzzo MJ. Intracranial stereotactic surgery: indications. In: Schulder M, Gandhi CD, eds. *Handbook of stereotactic and functional neurosurgery*. New York, Basel: Marcel Dekker, Inc.; 2003. p. 1–10.
- Strojnik T. Stimulacija globokih možganskih jeder. *ISIS* 2008; 6: 38–43.