

Uporaba bioloških zdravil za zdravljenje očesnih vnetij

The use of biologic therapies for the treatment of ocular inflammation

Nataša Vidovič Valentinčič, Aleksandra Kraut

Očesna klinika,
Univerzitetni Klinični
Center, Grablovičeva 46,
1000 Ljubljana

Korespondenca/

Correspondence:

asist. dr. Nataša Vidovič
Valentinčič, dr. med.
Očesna klinika
Grablovičeva 46,
Ljubljana
e-mail: vid_val@t-2.net

Ključne besede:

uveitis, skleritis,
imunosupresivno
zdravljenje, biološka
zdravila, zaviralci TNF- α

Key words:

uveitis, scleritis,
immunosuppression,
biologic agents, anti-
TNF- α factor

Citirajte kot/Cite as:

Zdrav Vestn 2012;
81: I-111-21

Prispelo: 17. feb. 2012,
Sprejeto: 14. apr. 2012

Izvleček

Izhodišča: V prispevku predstavljamo študije o uporabi, učinkovitosti in varnosti bioloških zdravil pri zdravljenju očesnih vnetij.

Metode: Pregledali smo biološka zdravila, ki se uporabljajo za zdravljenje očesnih vnetij, s posebnim poudarkom na naših izkušnjah.

Rezultati: Biološka zdravila smo v zadnjih petih letih uporabili pri 12 bolnikih, ki se zdravijo zaradi neinfekcijskega uveitisa/skleritisa. Pri 11 bolnikih je bila očesna vnetna bolezen del sistemske avtoimunske bolezni, pri eni bolnici pa sistemske bolezni nismo odkrili. Terapevtski odgovor je bil pri vseh bolnikih dober, v vseh primerih je prišlo do zmanjšanja pogostosti zagonov in stabilizacije vidne ostrine. Pri enem bolniku je prišlo do ponovnega aktiviranja pljučne tuberkuloze, pri enem do herpetičnega uveitisa.

Zaključek: Biološka zdravila, zlasti zaviralci TNF- α , v zadnjem času pa tudi interferoni, so učinkoviti pri zdravljenju neinfekcijskega uveitisa in skleritisa, ki sta odporna na standardno imunosupresivno zdravljenje. Naše izkušnje z zdravljenjem so dobre, vendar pa visoka cena in pomanjkanje izkušenj glede dolgoternega sledenja predvsem stranskih učinkov močno omejujejo njihovo uporabo.

Abstract

Purpose of review: The paper summarizes the available studies on the use, efficacy, and safety of biologic agents in the treatment of ocular inflammation.

Methods: Presentation of the use of biologic agents for the treatment of ocular inflammation, with special emphasis on our experience.

Results: Biologic agents were used in 12 patients treated for noninfectious uveitis/scleritis in the last 5 years. Ocular inflammatory disease was part of systemic autoimmune disease in 11 patients, in one the systemic disease was not established. The efficacy of biologics was good in all patients, there were less relapses of ocular disease and visual acuity was stable. The reactivation of pulmonary tuberculosis and herpetic uveitis occurred in one patient each.

Summary: Biologic therapies, especially anti-TNF- α factor agents in the last years and interferons show a high efficacy in controlling noninfectious uveitis and scleritis, resistant to standard immunosuppressants. So far, our experiences with the use of biologics in our patients are good, but high costs and limited long-term experience restrict their use.

1 Uvod

Biološka zdravila uporabljamo za zdravljenje znotraj očesnih vnetij, ki ogrožajo vid in jih s standardnimi imunospresivnimi zdravili ne moremo uspešno zdraviti. V največ primerih gre za uveitis. Uveitis je vnetje, ki zajema šarenico, ciliarnik in žilnico. Etiologija je pogosto nejasna. Vzroki uveitisa so lahko infekcijski, idiopatski, avtoimunski ali maškaradni. V sklopu avtoimunske etiologije ga povezujemo s sarkoidozo, seronegativnimi spondiloartropatijami, z juvenilnim idiopatskim artritisom, vnetno črevesno boleznijo, Wegenerjevo granulomatozo in Behçetovo boleznijo.¹ Uveitis je eden izmed glavnih vzrokov slabovidnosti in slepote; zaradi uveitisa je slepih 10–15 % vseh slepih v ZDA.² 5 % do 20 % bolnikov z uveitisom oslepi. Prevalenca uveitisa je 38 primerov bolezni na 100.000 v splošni populaciji, letna incidenca pa 17 primerov bolezni na 100.000 prebivalcev.^{3,4} 70–90 % primerov uveitisa se pojavi med 20. in 60. letom starosti in tako predstavlja tudi veliko ekonomsko obremenitev za družbo.⁴

V zadnjih letih so se možnosti zdravljenja neinfekcijskega uveitisa močno izboljšala; poleg standardnega zdravljenja s kortikosteroidi uporabljamo tudi druga imunomodulatorna zdravila. Prvo zdravilo za zdravljenje neinfekcijskega posteriornega in intermediarnega uveitisa, redko anteriornega, so še vedno kortikosteroidi. Za dodatno imunospresivno zdravljenje se odločamo, ko vnetja ne moremo nadzorovati z manj kot 10 mg prednizolona na dan.⁵ Na ta način povečamo možnosti za ohranitev vidne ostrine, zmanjšamo pa tudi sistemske stranske učinke steroidov. Nesteroidna imunospresivna zdravila, ki pridejo v poštev pri zdravljenju uveitisa, pa lahko v grobem razdelimo na standardna in biološka zdravila.⁵ Standardna zdravila so antimetaboliti (metotreksat, mikofenolat mofetil, azatioprin), T-celični zaviralci (takrolimus, ciklosporin) in alkilirajoči agensi (ciklofosamid, klorambucil). Nesteroidna standardna imunospresivna zdravila uspešno nadomeščajo steroidna zdravila ali pa jih z njimi uspešno kombiniramo.⁶ Kljub temu pa klinično uporabo večine imunomodulatornih zdravil

omejujejo predvsem stranski učinki, včasih pa tudi premalo učinkovita imunospresija.

Biološko zdravljenje opredelimo kot zdravljenje z agonistom ali antagonistom, ki specifično spodbudi ali zavre protein, ki se pojavi v naravnem procesu in s tem vpliva na potek bolezni. Med agoniste uvrščamo številne citokine in rastne dejavnike, med antagoniste monoklonalna protitelesa in druge agense, ki so sposobni vezave na topni ali na membrano vezani protein.⁷ V zadnjih letih so objavili večje število študij o uporabi bioloških zdravil pri zdravljenju neinfekcijskega uveitisa, predvsem intermediarnega in posteriornega.^{5,8} Med biološkimi zdravili prevladujejo zaviralci TNF- α (*angl.* tumor necrosis factor), malo pa je poročil o zdravljenju z monoklonalnimi protitelesi proti interleukinom (IL-2, IL-6, IL-1b).⁵ V oftalmološki rabi sta IL-2 receptorski antagonist daclizumab in IL-1 receptorski antagonist anakinra, pa tudi himerno monoklonsko protielo proti CD20+ limfocitom rituximab.

2 Biološka zdravila, ki jih uporabljamo v oftalmologiji

2.1 Zaviralci TNF- α

TNF- α je najpomembnejši citokin v vnetnem procesu, preko katerega se pri avtoimunskih reakcijah inducira in vzdržuje vnetje.^{9,10} Odkritje njegove osrednje vloge je vodilo k razvoju učinkovitih selektivnih načinov zdravljenja. TNF- α je ključni provnetni citokin tudi pri uveitisu. Zvišana koncentracija TNF- α je prisotna pri eksperimentalnem avtoimunskem uveitisu,¹¹ prav tako je zvišana koncentracija v prekatni vodi uveitičnih bolnikov.⁵ Pri zvišanem TNF- α v serumu je relaps bolezni pogostejši.¹²

Zvišano koncentracijo TNF- α lahko ugotovimo v serumu bolnikov z intermediarnim uveitisom, pri aktivni Behçetovi bolezni in očesni sarkoidozi.¹³⁻¹⁵ Do sedaj TNF- α zaviralce nismo namenjali vnetnim boleznim oči. Mnogi t. i. "off-label" pozitivni učinki so se pokazali pri bolnikih s sistemsko vnetno boleznijo, ki je povezana z uveitisom (npr. ankilozirajoči spondilitis) in pri katerem je zdravljenje z zaviralci TNF- α odobreno.^{16,17} Tako se je npr. zmanjšalo šte-

vilo in jakost zagonov uveitisa pri bolnikih z ankilozirajočim spondilitisom^{17,18} in pri bolnikih z JIA.¹⁹

Farmakološko inhibicijo TNF- α je trenutno mogoče doseči s petimi TNF- α zaviralci, tri izmed njih (etanercept, infliksimab in adalimumab) uporabljamo pogosteje.

Etanercept (Enbrel, Whieth Pharmaceuticals Inc.) je dimerni rekombinantni protein, sestavljen iz dveh zunajceličnih področij, humanega receptorja p75 TNF- α , vezanega na področje Fc humanega IgG.²⁰ Za zdravljenje vnetnih boleznih, povezanih z uveitisom, ga ne uporabljamo več, ker lahko povzroči poslabšanje uveitisa ali ga celo na novo sproži.^{21,22}

Infliksimab (Remicade, Schering-Plough Pharma Inc.) je prvi zaviralec TNF- α , ki se je pojavil na tržišču. Je himerni imunoglobulin G (IgG) 1, monoklonalno protitelo, ki vsebuje humane in murine dele.²³

Adalimumab (Humira, Abbott Pharmaceuticals Inc.) je rekombinantno humanizirano monoklonalno protitelo IgG₁ proti TNF- α .

Indikacije za uvedbo zaviralcev TNF- α v eksperimentalnih in kliničnih študijah

postavljamo takrat, ko bolezen ogroža vid in predhodno zdravljenje s klasičnimi imunomodulatorji ni uspešno.²⁴ Infliksimab za zdravljenje uveitisa (v sklopu sistemskih boleznih ali brez njih) so v zadnjih desetih letih preučevali v 106 člankih, ki so vključevali več kot 500 bolnikov z različnimi vrstami oz. vzroki uveitisa. Vrste vključenih člankov so različne (retrospektivne študije, sponzorirane študije, manjše študije o uporabi t.i. 'off label' zaviralcev TNF- α).

Infliksimab največkrat uporabljamo pri posteriornem ali panuveitisu v sklopu Behçetove bolezni (Tabela 1), opisani pa so tudi posamezni bolniki, ki so se zdravili zaradi idiopatskega uveitisa, sarkoidoze, uveitisa 'birdshot' VKH ter večžariščnega horioiditisa.²⁵⁻³⁰

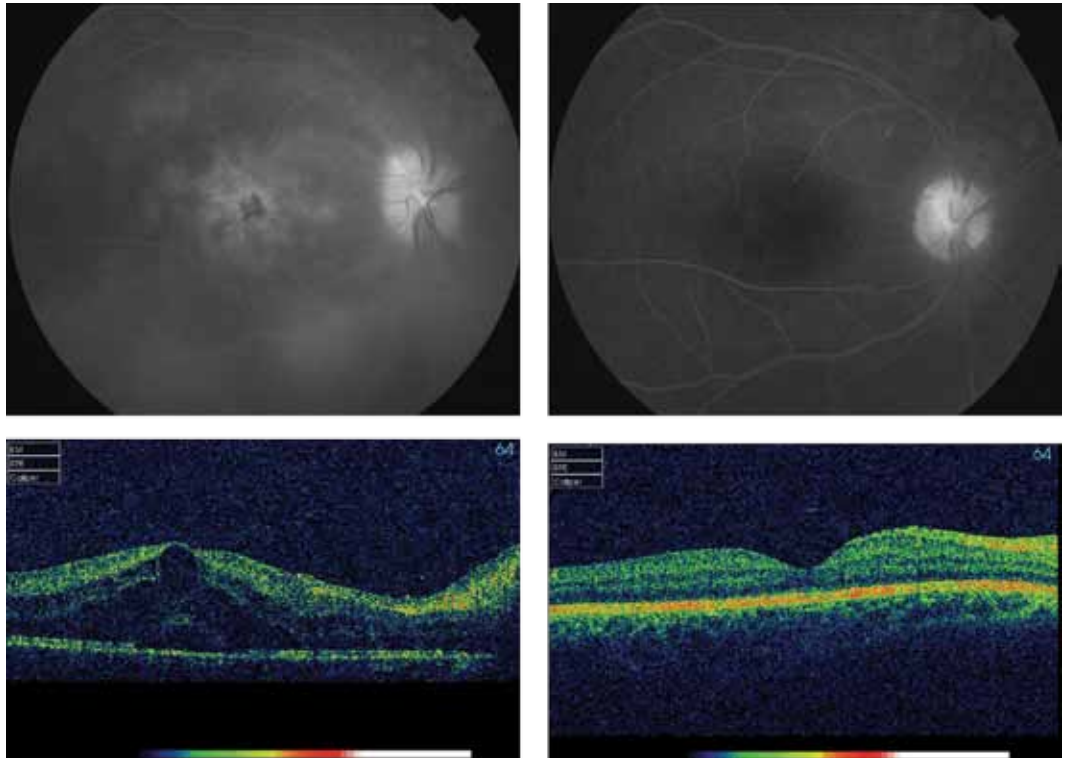
Uporabo adalimumaba so preučevali v 35 člankih v zadnjih sedmih letih, ki so obravnavali več kot 1500 bolnikov. Najpomembnejše ugotovitve prikazujemo v Tabeli 2. Največja in najpomembnejša študija do sedaj glede zdravljenja uveitisa z adalimumabom³¹ je zajela 1250 bolnikov z anteriornim uveitisom v sklopu ankilozirajočega spondilitisa. V njej so avtorji spremljali pogostost

Tabela 1: Zdravljenje z infliksimabom pri uveitisu v sklopu Behçetove bolezni.

Avtor	Št. bolnikov	Sledenje (m)	Rezultat	Stranski učinki	Indikacija
Sfikakis, 2001	5	1	hitra remisija vnetja	0	akutno ukrepanje
Ohno, 2004	13	6	64 % boljša vidna ostrina 70 % zmanjšanje pogostosti ponovitev	TBC relaps 1	neodzivnost na druga IM
Sfikakis, 2004	15	8	100 % zmanjšanje pogostosti ponovitev	0	neodzivnost na druga IM
Tutgal Turkun, 2005	13	12	69 % stabilna vidna ostrina 100 % zmanjšanje pogostosti ponovitev	okužba dihal	neodzivnost na druga IM
Lindstedt, 2005	6	> 24	80 % boljša vidna ostrina 100 % zmanjšanje pogostosti ponovitev	kožna reakcija 1	neodzivnost na druga IM
Accorinti, 2007	12	17	87 % stabilna vidna ostrina 100 % zmanjšanje pogostosti ponovitev	TBC 1 herpes 2	neodzivnost na druga IM
Tognon, 2007	7	23	69 % stabilna vidna ostrina 100 % zmanjšanje pogostosti ponovitev	kožna reakcija 1 ANA+ 2	neodzivnost na druga IM
Tabbara, 2008	10	36	69 % stabilna vidna ostrina 100 % zmanjšanje pogostosti ponovitev	reakcija na infuzijo 2	neodzivnost na druga IM
Yamada, 2010	17	6	97 % stabilna vidna ostrina 100 % zmanjšanje pogostosti ponovitev	reakcija na infuzijo, levkopenija 1	neodzivnost na druga IM

Legenda: IM – imunomodulatorna zdravila

Slika 1: Fluoresceinska angiografija in OCT pri 28-letnem bolniku z Behçetovo boleznijo, ki se je najprej zdravil s kortikosteroidi, nato dodatno z mikofenolat mofetilom in nato z infliksimabom. Edem makule je povsem izginil, vnetni znaki na vidnem živcu in na venah mrežnice so se umirili.



zagonov uveitisa, ki se je zmanjšala pri 51 % bolnikov, prav tako se je zmanjšala intenzivnost zagonov bolezni. Ker pa študija ni kontrolirana, v njej niso primerjali učinkovitosti in varnosti uporabe adalimumaba glede na druga zdravila.

Adalimumab je učinkovito zdravilo pri zdravljenju vnetnih artropatij različne etiologije, npr. za zdravljenje revmatoidnega artritisa,³² ankilozirajočega spondilitisa³³ in

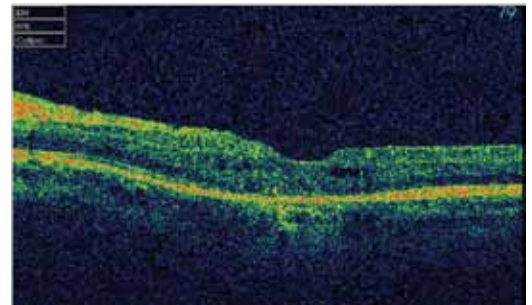
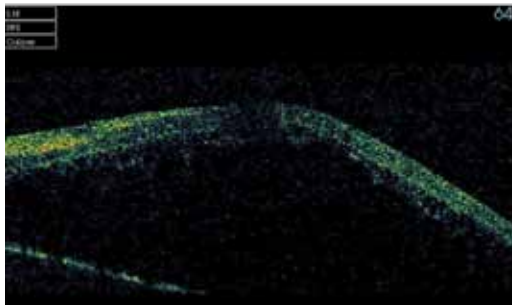
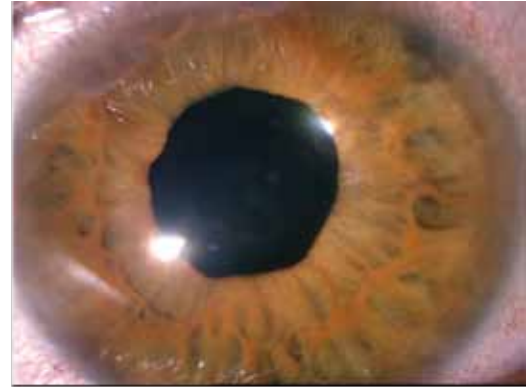
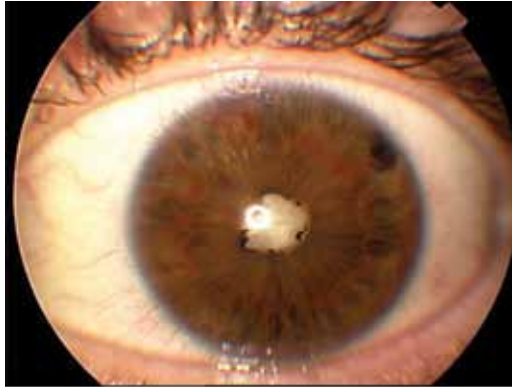psoriatičnega artritisa.³⁴ Dajemo ga subkutano, kar je prednost pred infliksimabom, ki ga vbrizgavamo intravensko. Zdravljenje z adalimumabom uporabljamo, ko standardno imunomodulatorno zdravljenje ni učinkovito, pa tudi ob neučinkovitem zdravljenju z infliksimabom ali etanerceptom. Himerni zaviralci TNF- α so namreč lahko premalo učinkoviti zaradi t. i. primarne odpovedi (slab odgovor že ob začetku zdra-

Tabela 2: Zdravljenje uveitisa z adalimumabom (prirejeno po Neri P et al³³).

Avtor	Tip uveitis	Št. bolnikov	Sledenje	Rezultat
Rudwaleit, 2009	anteriorni uveitis pri AS	1240	pogostost zagonov na 100 bolnikov na leto na zdravljenju, primerjano z 12 m pred zdravljenjem	ponovitev manjkrat pri 51 %
Takashe, 2011	Behçetova bolezen	1	ponovitev uveitisa	brez ponovitev
Diaz-Llopis, 2008	refraktarni anteriori uveitis	19	vidna ostrina	31 % izboljšanje
Diaz-Llopis, 2008	refraktarni anteriori uveitis	19	cistoidni makularni edem	54 % popolni umik cistoidnega makularnega edema
Tynjala, 2008	anteriorni uveitis pri JIA	20	umiritev vnetja (SUN)	35 % remisija
Mustaq, 2007	Behçetova bolezen	3	ponovitev uveitisa	brez ponovitev
Biester, 2007	anteriorni uveitis pri JIA	18	ponovitev uveitisa	16/18 učinkovit

Legenda/Legend: SUN – Group for Standardization of Uveitis Nomenclature

Slika 2: 34-letni bolnik z reaktivnim artritidom, s panuveitisom in hipopionom, z belo katarakto in visokim makularnim edemom, pred uvedbo adalimumaba in po njej, po operaciji katarakte.



vljenja) ali zaradi t. i. sekundarne odpovedi (nastajanje bolnikovih protiteles proti nehumaniziranemu delu himerne molekule zaviralca anti-TNF- α).³⁵

Zamenjava enega zaviralca TNF- α z drugim se je izkazala za uspešno pri bolnikih z revmatoidnim artritidom,³⁶ pa tudi pri bolnikih z Behçetovo boleznijo.^{37,38}

2.2 Protiinterlevkinska zdravila

Daclizumab je humanizirano monoklono protitelo proti receptorju IL-2. Opisujejo njegovo učinkovitost pri zdravljenju intermediarnega in posteriornega uveitisa pri manjši seriji bolnikov.³⁹ S podkožnim vbrizganjem so uspeli stabilizirati vidno ostrino pri 67 % bolnikov z neinfekcijskim intermediarnim uveitisom, posteriornim uveitisom ali panuveitisom.⁴⁰ Anakinra je rekombinantna različica humaniziranega receptorskega antagonista IL-1. Opisano je učinkovito zdravljenje pri uveitisu v sklopu sindroma CINCA, ki je odporen na zdravljenje z zaviralci TNF- α .⁴¹

2.3 Interferoni

Rekombinantne humane IFN-a-2a in IFN-a-2b že nekaj časa uspešno uporabljamo pri zdravljenju zlasti posteriornega uveitisa (predvsem IFN-a-2a)⁴²⁻⁴⁷ in predvsem za zdravljenje Behçetove boleznijo.^{46,48}

2.4 B-celični zaviralci

Rituksimab je B-celično specifično monoklono protitelo, usmerjeno proti površinskemu antigenu celice CD20. Uporabljamo ga pri zdravljenju B-celičnega limfoma, v zadnjem času pa so ga odobrili tudi za zdravljenje revmatoidnega artritisa. Izkušen je pri zdravljenju skleritisa in orbitalne vnetne boleznijo.^{50,51} Uporabljamo ga tudi intravitrealno za zdravljenje B-celičnega limfoma.⁵²

3 Najpogostejše vnetne bolezni, povezane z uveitisom, pri katerih uporabljamo biološka zdravila

3.1 Behçetova bolezen

Anteriorni uveitis je najpogostejši znak Behçetove boleznijo; hipopion se razvije pri 25 %. Najhujše manifestacije so ponavljajoči se vazokluzivni uveitis, nekroza in odstop mrežnice in nevroftalmološke manifestacije (pareza MŽ, ishemična optična nevropatija). Bolezen poteka v obliki remisij in relapsov.

Tabela 3: Bolniki, zdravljeni z biološkimi zdravili, na Očesni kliniki, UKC, Ljubljana.

Bolnik	TNF- α zaviralci	Trajanje (L) uveitis/artritis	Diagnoza	Prejšnje zdravljenje	Trajanje zdr. z biološkimi zdr. (M)	Stran. učinki	Učinki na Uveitis	Zunajočesni pojavi	Rezultat
1. F. S., 1980	ifx	6L/> 10L	AU JIA	Medrol, NSAR	60	TBC	postabšanje	umirjeno	
	etan				7		uveitis (herpes?)	umirjeno	uveitis (herpes?)
	ada				39		?	slabše	manj zagonov, stabilen Vis
2. S. M., 1983	ifx	3L	IU Behçetova bolezen	subTTA, Medrol, AZA, NSAR	16	0	umik CME, edema papile	umirjeno, že po AZA	manj zagonov, stabilen Vis
3. V. M., 1969	ifx	15L/25L	anteriorni panuveitis JIA	subTTA, Medrol, AZA	?	?	izboljšanje	vztrajajoče vnetje, destrukcija skleпов	uveitis umirjen, Vis slab, sekund. glavkom
4. I. B., 1970	ifx	14L/3L	posteriorni (toksopl), serong SpA	specifično, Medrol, MTX	20 neredno	0	0	umirjeno	zaščita z azitro – tokso?
5. O. A., 1944	ifx	10L/> 10L	nekrotizirajoči sklerouveitis RA	Medrol, sulfasalazin, Vioxx, MTX	5,5 let	0	izboljšanje	umirjeno	brez zagonov, stabilen Vis
6. Č. I., 1949	etan		AU AS	Medrol, MTX	28	0	izboljšanje	umirjeno	brez zagonov, stabilen Vis
7. Č. M., 1977	ada	L3L/> 10L	reaktivni artritis? panU, s hipopionom	MTX, subTTA, TA intravitrealno, Medrol, NSAR	24		izboljšanje	umirjeno	manj zagonov, stabilen Vis
8. M. A. B., 1975	ada	10L/> 10L	AU AS	subTTA, CyA, sulfad	31	0	izboljšanje	umirjeno	brez zagonov, stabilen Vis

Bolnik	TNF- α zaviralci	Trajanje (L) uveitis/artritis	Diagnoza	Prejšnje zdravljenje	Trajanje zdr. z biološkimi zdr. (M)	Stran. učinki	Učinki na Uveitis	Zunajočesni pojavi	Rezultat
9. P. Z., 1970	ada	10L	IU	subTTA, Medrol, AZA, MTX, MM	2	periorbitalne otekline?	izboljšanje, resolucija CME		manj zagonov, stabilen Vis
10. H. B., 1977	?	6L/6L	anteriorni skleritis, relaps polihondr.	Medrol, NSAR	<1L	?	izboljšanje		brez zagonov, stabilen Vis
11. N. D., 1960	Interferon alfa	12L	panU Behçetova bolezen	Medrol, ciklosporin	8L	0	izboljšanje, ni novih okluzij mrežničnih žil	umirjeno	manj zagonov, stabilen Vis
12. Z. D., 1958	interferon alfa	14L	panU Behçetova bolezen	Medrol, ciklosporin	5L	0	izboljšanje, ni novih okluzij mrežničnih žil	umirjeno	manj zagonov, stabilen Vis

Legenda: AU – anteriorni uveitis; IU – intermediarni uveitis; panU – panuveitis; ifx – infliksimab; etan – etanercept; ada – adalimumab; subTTA – subtenonialni triamcinolon; AZA – azatioprin; MTX – metotreksat; NSAR – nesteroidni antirevmatiki; Vis – vidna ostrina

Napoved izida bolezní je slaba, v 25 % bolniki oslepijo v 5 letih.⁵³ Zdravljenje Behçetove bolezní zahteva hitro in agresivno imunosupresivno zdravljenje. Več študij je potrdilo učinkovitost zaviralcev TNF- α , predvsem infliksimaba, za zdravljenje Behçetove bolezní (Tabela 1). V vseh naštetih študijah so infliksimab uvedli zaradi slabega odgovora na standardna imunomodulatorna zdravila v smislu pogostih zagonov vnetja, ohranjanja vidne ostrine in zmanjševanja stranskih učinkov uporabljanih imunomodulatornih zdravil. Dolgoročni in kratkoročni učinki infliksimaba so hitri in dobri; pogostost zagonov vnetja se je zmanjšala pri 70–100 %, stabilno vidno ostrino pa smo dosegli v 69–100 %. Naši bolniki so zdravljenje dobro prenašali, do resnih stranskih učinkov je prišlo pri 2 bolnikih (reaktivacija tuberkuloze), pri dveh se je pojavila luskavica, v enem pa protitelesa ANA. Upoštevati moramo, da je remisija le začasna, zato so potrebne številne infuzije, ki jih ponavljamo na 4–8 tednov; pogostost in odmere lahko prilagajamo glede na klinični odgovor.

Ob neučinkovitem zdravljenju z infliksimabom lahko zdravilo zamenjamo z adalimumabom.³⁷ Da bi zmanjšali tveganje, ob zdravljenju z infliksimabom predpišemo tudi metotreksat.⁵

3.2 Revmatske bolezni

Očesne bolezni, ki so vezane z revmatskimi boleznimi, so zelo raznovrstne. Lahko se pojavljajo kot sindrom suhega očesa, keratitis, akutni in kronični anteriorni uveitis, panuveitis, vaskulitis mrežnice ter ishemična optična nevropatija.⁵⁴

3.2.1 Revmatoidni artritis

Značilni očesni znaki revmatoidnega artritisa so keratokonjunktivitis sicca, skleritis in tudi episkleritis. Skleritis, ki se ne odziva učinkovito na standardno zdravljenje z imunomodulatornimi zdravili, se lahko dobro odzove na zdravljenje z zaviralci TNF- α .⁵⁵

3.2.2 Juvenilni idiopatski artritis

Pojavi se pri mlajših od 16 let in traja več kot 3 mesece. Pogosteje prizadene deklíce (štirikrat pogosteje). Povezanosti med aktivnostjo sklepne in očesne bolezni za zdaj

niso ugotovili. Uveitis je značilno anteriorni, obojestranski, negranulomatozni in asimptomatski, oko je blede in mirno.^{56,57} Bolezen poteka kronično, 22–38 % bolnikov je funkcionalno slepih, ena četrtnina otrok pa je slepih na eno oko. Slabi napovedni dejavniki so: mlajši otroci, oligoartikularna oblika bolezní, kronični potek, uveitis pred artritism, ANA+, RF-⁵⁸

Infliksimab, ki je bil v zadnjih nekaj letih najpogosteje preiskušano zdravilo za zdravljenje uveitisa v sklopu JIA, se je izkazal za učinkovitejše zdravilo kot etanercept.^{58–60}

Zaradi večjega števila hujših stranskih učinkov infliksimaba⁵⁸ pa v zadnjem času pogosteje uporabljamo adalimumab; zdravilo je učinkovitejše in otroci ga lažje prenašajo.^{61,62}

3.2.3 Seronegativne spondiloartropatije (SA)

Med SA uvrščamo ankilozirajoči spondilitis, psoriatični artritis, vnetno črevesno bolezen in reaktivni artritis. To skupino bolezní povezujejo klinične, genetske in patološke značilnosti. Povezane so s prisotnostjo HLA B27, odsotnostjo revmatoidnega faktorja (seronegativne) in zunajsklepno prizadetostjo (oči, koža in genitourinarni trakt)⁵⁵

3.2.3.1 Ankilozirajoči spondilitis (AS)

Najpogostejši zunanji odraz AS je anteriorni uveitis (30 %), ki se ponavlja in je negranulomatozni. V 80 % se pojavlja obojestransko. Polovica bolnikov z akutnim negranulomatoznim anteriornim uveitisom ima AS ali ga bo še dobila.¹

Zdravljenje z zaviralci TNF- α je pri ankilozirajočem spondilitisu (tudi pri drugih seronegativnih spondiloartropatijah) učinkovito. Adalimumab, etanercept in infliksimab lahko učinkovito zmanjšajo pogostost in moč zagonov uveitisa pri bolnikih z ankilozirajočim spondilitisom.^{17,18,31}

3.2.3.2 Reaktivni artritis

Klasični trias znakov obsega: artritis, negonokokni uretritis in konjunktivitis. V 30–60 % se pojavi mukopurulentni konjunktivitis s subepitelnimi infiltrati roženice, v 20 % pa negranulomatozni uveitis.¹ Do sedaj je objavljenih le nekaj posameznih primerov

uspešnega zdravljenja reaktivnega artritisa z zaviralci TNF- α .^{62,63}

3.2.3.3 Psoriatični artritis

V sklopu psoriatičnega artritisa se v 20 % pojavijo tudi konjunktivitis, periferni roženični infiltrati, v 5 % anteriorni uveitis, tudi z mrežničnim vaskulitisom ter s cistoidnim makularnim edemom.⁶⁴ Izmed zaviralcev TNF- α se je za najuspešnejšega izkazal infliksimab.⁶⁵

3.2.3.4 Vnetna črevesna bolezen

V sklopu ulceroznega kolitisa se lahko v 5–12 % primerov pojavi anteriorni uveitis, v sklopu Chronove bolezni pa se pojavi v 2,4 %. Včasih ugotavljamo tudi skleritis ali keratitis, vendar redko.⁶⁶

Pri zdravljenju je učinkovit infliksimab.⁶⁶

3.3 Relapsirajoči polihondritis

95 % bolnikov z relapsirajočim polihondritisom ima očesne znake bolezni, ki se kažejo predvsem kot skleritis (41 %) in uveitis (25 %).⁶⁷ Infliksimab se je izkazal kot učinkovito zdravilo.⁶⁸

4 Naše izkušnje zdravljenja z zaviralci TNF- α

Bolnike predstavljamo v Tabeli 3. Pri vseh predstavljenih bolnikih, razen pri eni bolnici, so zaviralce TNF- α uvedli revmatologi, tudi na podlagi oftalmoloških indikacij. Pri eni bolnici smo zaradi kroničnega uveitisa po posvetu z revmatologi uvedli adalimumab, sistemske bolezni pa do sedaj še nismo odkrili. Gre za mlajšo bolnico z dolgoletnim intermediarnim uveitisom in cistoidnim makularnim edemom, ki je odporen na vsa standardna imunomodulatorna zdravila. Po uvedbi adalimumaba je prišlo do resolucije cistoidnega makularnega edema. Pri vseh naših bolnikih se je vnetje umirilo, vidna ostrina pa se je izboljšala ali vsaj stabilizirala. Zmanjšala se je tudi pogostost zagonov bolezni. Pri eni bolnici je ob zdravljenju z infliksimabom prišlo do ponovnega aktiviranja pljučne tuberkuloze.

5 Stranski učinki

Pri vseh bioloških zdravilih se srečujemo s stranskimi učinki ob dajanju zdravila, ki je reakcija na infuzijo. Sega od blagih alergijskih reakcij do anafilaksije.

Pri zdravljenju z zaviralci TNF- α se najpogosteje pojavljajo bakterijske okužbe – sepsa, pljučnica, invazivne glivične okužbe in druge oportunistične okužbe. Lahko pride do ponovnega aktiviranja tuberkuloze, na kar moramo biti še posebej pozorni. Pozornost je potrebno nameniti tudi bolnikom s kongestivno srčno odpovedjo, opisujejo pa tudi bolezni, kot so demielinizacija, aplastična anemija, pancitopenija in lupus.⁶⁹

6 Zaključek

Očesno vnetje, v našem primeru uveitis in skleritis, je lahko kronično vnetje s hudim potekom bolezni in težkimi posledicami. Prizadene večinoma mlajše ljudi. Pogosto je avtoimunske narave in zato zahteva agresivno imunosupresivno/immunomodulatorno zdravljenje, ki je lahko povezano s hudimi stranskimi učinki. Izbira zdravljenja je odvisna od resnosti bolezni in stranskih učinkov. K težavnosti odločanja pri izbiri zdravila prispevata tudi kronični potek bolezni in starost bolnikov. Biološka zdravila predstavljajo bolj usmerjeni način zdravljenja, saj ciljajo na posamezne najbolj izpostavljene molekule v specifičnem vnetnem procesu. Z vse večjo izbiro bioloških zdravil lahko zdravljenje prilagodimo vsakemu bolniku posebej. Ker do sedaj ni bilo objavljenih kontroliranih primerjalnih študij o učinkovitosti bioloških zdravil v primerjavi s standardnimi imunomodulatornimi zdravili, je zaradi potencialno hudih stranskih učinkov, pri čemer dolgoročnih niti ne poznamo, pri odločitvi za zdravljenje potrebna previdnost. Uporabljamo jih le v primeru uveitisa/skleritisa, pri katerem je standardno imunomodulatorno zdravljenje neučinkovito ali povzroča prehude stranske učinke.

Literatura

- Nussenblatt RB, Whitcup SM in Uveitis: Fundamentals and Clinical Practice: Expert Consult-Online and Print, 4e 2010.
- Nussenblatt RB. The natural history of uveitis. *Int Ophthalmol* 1990; 14: 303–8.
- Rothova A, Suttorp-van Schulten MS, Treffers FW, Kijlstra A. Causes and frequency of blindness in patients with intraocular inflammatory disease. *Br J Ophthalmol* 1996; 80: 332–336.
- Vadot E, Barth E, Billet P. Epidemiology of uveitis – preliminary results of a prospective study in Savoy. In: Saari KM, ed. Uveitis update. Amsterdam: Elsevier, 1984: 13–6.
- Imrie FR, Dick AD. Nonsteroidal drugs for the treatment of noninfectious posterior and intermediate uveitis. *Curr Opin Ophthalmol* 2007; 18: 212–9.
- Jabs DA, Rosenbaum JT, Foster CS, Holland GN, Jaffe GJ, Louie JS at al. Guidelines for the use of immunosuppressive drugs in patients with ocular inflammatory disorders: recommendations of an expert panel. *Am J Ophthalmol* 2000; 130: 492–513.
- Okada AA. The dream of biologics in uveitis. *Arch Ophthalmol* 2010; 8: 632–5.
- Lim I, Suhler EB, Smith JR. Biologic therapies for inflammatory eye disease. *Clin Experiment Ophthalmol* 2006; 34: 365–74.
- Vassalli P. The pathophysiology of tumor necrosis factors. *Annu Rev Immunol* 1992; 10: 411–52.
- Suhler EB, Smith JR, Giles TR, Lauer AK, Wertheim MS, Kurz DE, et al. Infliximab therapy for refractory uveitis: 2-year results of a prospective trial. *Arch Ophthalmol* 2009; 127: 819–22
- De Vos AF, Hoekzema R, Kijlstra A. Cytokines and uveitis, a review. *Curr Eye Res* 1992; 11: 581–97.
- Santos Lacomba M, Marcos Martín C, Santos Lacomba M, Marcos Martín C, Gallardo Galera JM, Gómez Vidal MA, et al. Aqueous humor and serum tumor necrosis factor-alpha in clinical uveitis. *Ophthalmic Res* 2001; 33: 251–5.
- Vidovic-Valentincic N, Kraut A, Hawlina M, Stunf S, Rothova A. Intermediate uveitis: long-term course and visual outcome. *Br J Ophthalmol* 2009; 93: 477–80.
- Murphy CC, Duncan L, Forrester JV, Dick AD. Systemic CD4(+) T cell phenotype and activation status in intermediate uveitis. *Br J Ophthalmol* 2004; 88: 412–6.
- Akdeniz N, Esrefoglu M, Keleş MS, Karakuzu A, Atasoy M. Serum interleukin-2, interleukin-6, tumor necrosis factor- alpha and nitric oxide levels in patients with Behçet's disease. *Ann Acad Med Singapore* 2004; 33: 596–9.
- Scott DL, Kingsley GH. Tumor necrosis factor inhibitors for rheumatoid arthritis. *N Engl J Med* 2006; 355: 704–12.
- Braun J, Baraliakos X, Listing J, Sieper J. Decreased incidence of anterior uveitis in patients with ankylosing spondylitis treated with the anti- tumor necrosis factor agents infliximab and etanercept. *Arthritis Rheum* 2005; 52: 2447–51.
- Guignard S, Gossec L, Salliot C, Ruysse-Witrand A, Luc M, Duclos M, et al. Efficacy of tumor necrosis factor blockers in reducing uveitis flares inpatients with spondylarthropathy: a retrospective study. *Ann Rheum Dis* 2006; 65: 1631–4.
- Kahn P. Juvenile idiopathic arthritis—an update on pharmacotherapy. *Bull NYU Hosp Jt Dis* 2011; 69: 264–76.
- Weinblatt ME, Kremer JM, Bankhurst AD, Bulpitt KJ, Fleischmann RM, Fox RI et al. A trial of etanercept, a recombinant tumor necrosis factor receptor: Fc fusion protein, in patients with rheumatoid arthritis receiving methotrexate. *N Engl J Med* 1999; 340: 253–9.
- Lim LL, Fraunfelder FW, Rosenbaum JT. Do tumor necrosis factor inhibitors cause uveitis? A registry-based study. *Arthr Rheum* 2007; 3248–52.
- Fouache D, Goëb V, Massy-Guillemant N, Avenel G, Bacquet-Deschryver H, Kozyreff-Meurice M, et al. Paradoxical adverse events of anti-tumour necrosis factor therapy for spondyloarthropathies: a retrospective study. *Rheumatology* 2009; 48: 761–4.
- Present DH, Rutgeerts P, Targan S, Hanauer SB, Mayer L, van Hogezaand RA et al. Infliximab for the treatment of fistulas in patients with Crohn's disease. *N Engl J Med* 1999; 340: 1398–405.
- Pleyer U, Mackensen F, Winterhalter S, Stübiger N. Anti-TNF-alpha -Therapie bei Uveitis. *Ophthalmologie* 2011; 108: 13–20.
- Lindstedt EW, Baarsma GS, Kujipers RW, van Hagen PM. Anti TNF-alpha therapy for sight threatening uveitis. *Br J Ophthalmol* 2005; 89: 533–6.
- Suhler EB, Smith JR, Wertheim MS, Lauer AK, Kurz DE, Pickard TD et al. A prospective trial of infliximab therapy for refractory uveitis: preliminary safety and efficacy outcomes. *Arch Ophthalmol* 2005; 123: 903–12.
- Rajaraman RT, Kimura Y, Li S, Heines k, Chu DS. Retrospective case review of pediatric patients with uveitis treated with infliximab. *Ophthalmology* 2006; 113: 308–314.
- Saurenmann RK, Levin AV, Rose JB, Parker S, Rabinovitch T, Tyrrell PN et al. Tumor necrosis factor alpha inhibitors in the treatment of childhood uveitis. *Rheumatology (Oxford)* 2006; 45: 982–989.
- Kahn P, Weiss M, Imundo LF, Levy DM. Favorable response to high-dose infliximab for refractory childhood uveitis. *Ophthalmology* 2006; 113: 864–8.
- Galor A, Perez VL, Hammel JP, Lowder CJ. Differential effectiveness of etanercept and infliximab in the treatment of ocular inflammation. *Ophthalmology* 2006; 113: 2317–23.
- Rudwaleit M, Rødevand E, Holck P, Vanhoof J, Kron M, Kary S, et al. Adalimumab effectively reduces the rate of anterior uveitis flares in patients with active ankylosing spondylitis: results of a prospective open-label study. *Ann Rheum Dis* 2009; 68: 696–701.
- Yue C, You X, Zhao L, Wang H, Tang F, Zhang F et al. The effects of adalimumab and methotrexate treatment on peripheral Th17 cells and IL-17/IL-6 secretion in rheumatoid arthritis patients. *Rheumatol Int* 2010; 30: 1553–7.
- Rudwaleit M, Claudepierre P, Wordsworth P, Cortina CE, Sieper H, Kron M et al Effectiveness, safety, and predictors of good clinical response in 1250 patients treated with adalimumab for active ankylosing spondylitis. *J Rheumatol* 2009; 36: 801–8.
- van den Bosch F, Manger B, Goupille P, McHugh N, Rødevand E, Holck P et al. Effectiveness of ada-

- limumab in treating patients with active psoriatic arthritis (PsA) and predictors of good clinical responses for arthritis, skin, and nail lesions. *Ann Rheum Dis* 2010; 69: 394–9.
35. Neri P, Zucchi M, Allegri P, Lettieri M, Mariotti C, Giovannini A. Adalimumab (Humira™): a promising monoclonal anti-tumor necrosis factor alpha in ophthalmology. *Int Ophthalmol* 2011; 31: 165–73.
 36. van Vollenhoven RF. Switching between anti-tumour necrosis factors: trying to get a handle on a complex issue. *Ann Rheum Dis* 2007; 66: 849–51.
 37. Mushtaq B, Saeed T, Situnayake RD, Murray PI. Adalimumab for sight-threatening uveitis in Behçet's disease. *Eye* 2007; 21: 824–5.
 38. Takase K, Ohno S, Ideguchi H, Uchio E, Takeno M, Ishigatsubo Y. Successful switching to adalimumab in an infliximab-allergic patient with severe Behçet disease-related uveitis. *Rheumatol Int* 2011; 31: 243–5.
 39. Nussenblatt RB, Fortin E, Schiffman R, Rizzo L, Smith J, Van Veldhuisen P et al. Treatment of noninfectious intermediate and posterior uveitis with the humanized anti-Tac mAb: a phase I/II clinical trial. *Proc Natl Acad Sci U S A* 1999; 96: 7462–7466.
 40. Nussenblatt RB, Peterson JS, Foster CS, Rao NA, See RF, Letko E. et al. Initial evaluation of subcutaneous daclizumab treatments for noninfectious uveitis: a multicenter noncomparative interventional case series. *Ophthalmology* 2005; 112: 764–770.
 41. Teoh S, Sharma S, Hogan A, Lee R, Ramanan AV, Dick AD. Tailoring biologic therapy: anakinra treatment of CINCA-associated posterior uveitis. *Br J Ophthalmol* 2007; 91: 263–4.
 42. Iskova J, Greiner K, Muckersie E, et al. Interferon-alpha: a key factor in autoimmune disease? *Invest Ophthalmol Vis Sci* 2006; 47: 3946–50.
 43. Palucka AK, Blanck JP, Bennett L, Pascual V, Banchereau J. Cross-regulation of TNFalpha and IFN-alpha in autoimmune diseases. *Proc Natl Acad Sci U S A* 2005; 102: 3372–7.
 44. Kötter I, Zierhut M, Eckstein AK, Vonthein R, Ness T, Günaydin I, et al. Human recombinant interferon alfa-2a for the treatment of Behçet's disease with sight threatening posterior or panuveitis. *Br J Ophthalmol*. 2003; 87: 423–31.
 45. Tugal-Tutkun I, Guney-Tefekli E, Urgancioglu M. Results of interferon-alfa therapy in patients with Behcet uveitis. *Graefes Arch Clin Exp Ophthalmol* 2006; 244: 1692–5.
 46. Sobaci G, Bayraktar Z, Bayer A. Interferon alpha-2a treatment for serpiginous choroiditis. *Ocul Immunol Inflamm* 2005; 13: 59–66.
 47. Bodaghi B, Gendron G, Wechsler B, Terrada C, Cassoux N, Huong du LT et al. Efficacy of interferon alpha in the treatment of refractory and sight-threatening uveitis: a retrospective monocentric study of 45 patients. *Br J Ophthalmol* 2007; 91: 335–9.
 48. Tappeiner C, Heinz C, Specker C, Heiligenhaus A. Rituximab as a treatment option for refractory endogenous anterior uveitis. *Ophthalmic Res* 2007; 39: 184–6.
 49. Sadreddini S, Noshad H, Molaefard M, Noshad R. Treatment of retinal vasculitis in Behçet's disease with rituximab. *Mod Rheumatol* 2008; 18: 306–308
 50. Kurz P, Suhler EB, Choi D, Rosenbaum JT. Rituximab for treatment of ocular inflammatory disease: a series of four cases. *Br J Ophthalmol* 2009; 93: 546–8.
 51. Taylor SR, Salama AD, Joshi L, Pusey CD, Lightman SL. et al. Rituximab is effective in the treatment of refractory ophthalmic Wegener's granulomatosis. *Arthritis Rheum* 2009; 60: 1540–7.
 52. Giuliari GP, Hinkle DM, Foster CS. Local treatment for lymphoid malignancies of the eye. *Anticancer Agents Med Chem* 2009; 9: 1123–8.
 53. Evereklioglu C. Ocular Behçet disease: current therapeutic approaches. *Curr Opin Ophthalmol*. 2011; 22: 508–16.
 54. Kraus CL, Culican SM, Courtney CL. Use of Biologic Agents in Ocular Manifestations of Rheumatic Disease. *International Journal of Rheumatology* 2012; 2012: 203819.
 55. Doctor P, Sultan A, Syed S, Christen W, Bhat P, Foster CS. Infliximab for the treatment of refractory scleritis. *Br J Ophthalmol*. 2010; 94: 579–83.
 56. Prakken B, Albani S, Martini A. Juvenile idiopathic arthritis. *Lancet*. 2011; 377: 2138–49.
 57. Kanski JJ. Uveitis in juvenile chronic arthritis. *Clin Exp Rheumatol* 1990; 8: 499–503.
 58. Foeldvari I, Nielsen S, Kümmerle-Deschner J, Espada G, Horneff G, Bica B, et al. Tumor necrosis factor-alpha blocker in treatment of juvenile idiopathic arthritis-associated uveitis refractory to second-line agents: results of a multinational survey. *J Rheumatol* 2007; 34: 1146–50.
 59. Tynjälä P, Lindahl P, Honkanen V, Lahdenne P, Kotaniemi K. Infliximab and etanercept in the treatment of chronic uveitis associated with refractory juvenile idiopathic arthritis. *Ann Rheum Dis* 2007; 66: 548–50.
 60. Saurenmann RK, Levin AV, Rose JB, Parker S, Rabinovitch T, Tyrrell PN, et al. Tumour necrosis factor alpha inhibitors in the treatment of childhood uveitis. *Rheumatology* 2006; 45: 982–9.
 61. Biester S, Deuter C, Michels H. Adalimumab in the therapy of uveitis in childhood *Br J Ophthalmol* 2007; 91: 319–324.
 62. Schafranski MD. Infliximab for reactive arthritis secondary to Chlamydia trachomatis infection. *Rheumat Int* 2010; 30: 679–680.
 63. Edrees A. Successful use of etanercept for the treatment of Reiter's syndrome: a case report and review of the literature. *Rheumatol Int* 2012; 32: 1–3.
 64. Durrani K, Foster CS. Psoriatic uveitis: a distinct clinical entity? *Am J Ophthalmol* 2005; 139: 106–11.
 65. Migliore A, Bizzi E, Broccoli S, Lagana B. Indirect comparison of etanercept, infliximab, and adalimumab for psoriatic arthritis: mixed treatment comparison using placebo as common comparator. *Clin Rheumatol* 2012; 31: 133–7.
 66. Ally MR, Veerappan GR, Koff JM. Treatment of recurrent Crohn's uveitis with infliximab. *Am J Gastroenterol*. 2008; 103: 2150–1.
 67. Hamideh F, Prete PE. Ophthalmologic manifestations of rheumatic diseases. *Semin Arth and Rheum* 2001; 30: 217–241.
 68. Jabbarvand M, Fard MA. Infliximab in a patient with refractory necrotizing scleritis associated with relapsing polycondritis. *Ocular Immunol Inflamm* 2010; 18: 216–7.
 69. Tak PP, Kalden JR. Advances in rheumatology: new targeted therapeutics. *Arthritis Research & Therapy* 2011; 13(Suppl 1):S5.