

Usherjev sindrom

Usher Syndrome

Ana Fakin,¹ Damjan Glavač,² Marko Hawlina¹

¹ Očesna klinika,
Univerzitetni klinični
center Ljubljana,
Grablovičeva 46, 1000
Ljubljana

² Inštitut za patologijo,
Medicinska fakulteta
Ljubljana, Zaloška 4,
1000 Ljubljana

Korespondenca/ Correspondence:

prof. dr. Marko Hawlina,
dr. med., Očesna klinika,
Univerzitetni klinični
center Ljubljana,
Grablovičeva 46,
1000 Ljubljana
email: marko.hawlina@
mf.uni-lj.si)

Ključne besede:

pigmentna retinopatija,
zaznavna naglušnost,
distrofija mrežnice,
avtofluorescenca, optična
koherenčna tomografija

Key words:

retinitis pigmentosa,
sensorineural deafness,
retinal dystrophy, fundus
autofluorescence, optical
coherence tomography

Citirajte kot/Cite as:

Zdrav Vestn 2012;
81: 1-133-9

Prispelo: 20. feb. 2012,
Sprejeto: 30. apr. 2012

Izvleček

Usherjev sindrom je avtosomno recesivna bolezen s prevalenco 3–6/100.000 in je najpogostejši sindrom, ki povzroča sočasno prizadetost vida in sluha. Ločimo tri klinične oblike, ki se med seboj razlikujejo glede na stopnjo prizadetosti sluha. Pri vseh bolnikih je prizadet vid v obliki pigmentne retinopatije, za katero so značilne težave z nočnim vidom in ozko vidno polje, kasneje pa tudi upad vidne ostrine in barvnega vida. V prihodnosti se obeta možnost genskega zdravljenja. V prispevku predstavljamo bolnika z značilno klinično sliko Usherjevega sindroma, ki je pričel opaziti težave z nočnim vidom pri 13-tih letih. Pri 25-tih letih je bil operiran zaradi obojestranske posteriorne kortikalne katarakte. V starosti 34 let ima le še 5–10° vidnega polja z vidno ostrino 1,0 obojestransko. Slikanje avtofluorescence očesnega ozadja je pokazalo tipičen hiperavtofluorescenčni obroč na meji med ohranjeno in prizadeto mrežnico.

Abstract

Usher syndrome is an autosomal recessive disease with prevalence of 3–6/100.000 and is the most common syndrome that affects vision and hearing. Three subtypes are distinguished on the basis of different degree of hearing loss. All patients develop retinitis pigmentosa with night vision difficulties and constriction of visual field, and ultimately a decline in visual acuity and color vision. Future holds promise for gene therapy. We present a patient with typical clinical picture of Usher syndrome, who started noticing night vision problems at age 13. At age 25 he was operated on for posterior cortical cataracts. At age 34 he has only 5–10° of visual field remaining with 1.0 visual acuity in both eyes. Fundus autofluorescence imaging revealed a typical hyperautofluorescent ring on the border between normal and affected retina.

Epidemiologija

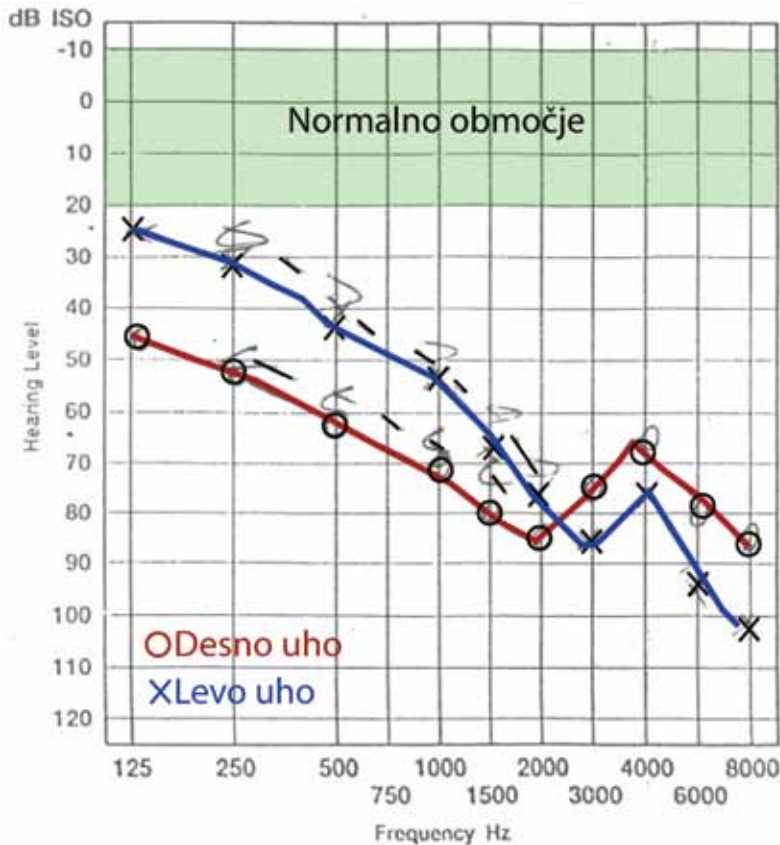
Usherjev sindrom je genetsko heterogena skupina avtosomno recesivnih bolezni, za katere je značilna pigmentna retinopatija (retinitis pigmentosa, RP) in zaznavna naglušnost. S prevalenco 3–6/100.000 predstavlja približno 18 % bolnikov z RP.¹ Glede na te podatke bi v Sloveniji pričakovali 60–120 ljudi s tem sindromom.

Patogeneza

Do sedaj so odkrili 9 genov, ki povzročajo Usherjev sindrom, najpogosteje sta mutirana gena *USH2A* in *MYO7A*.² Nekateri geni

lahko povzročajo tudi izolirano RP ali prizadetost sluha. Proteini, ki so produkti genov »Usher«, v notranjem ušesu sodelujejo pri razvoju slušnega organa in pri zaznavi sluha, okvare pa privedejo do zaznavne naglušnosti.³ V mrežnici jih najdemo na prehodu med notranjimi in zunanji segmenti fotoreceptorjev, kjer naj bi se med seboj povezovali v funkcionalno enoto, pa tudi v drugih predelih fotoreceptorjev, v celicah retinalnega pigmentnega epitela (RPE) in Müllerjevih celicah.⁴ Njihova vloga v mrežnici za zdaj še ni znana, okvare pa vodijo v nastanek pigmentne retinopatije.

Pigmentna retinopatija je progresivna obojestranska degeneracija mrežnice, ki se



Slika 1: Avdiogram bolnika z Usherjevim sindromom, ki kaže obojestransko zaznavno prizadetost sluha.

običajno prične v srednji periferiji. Sprva so bolj prizadete paličnice, kasneje pa tudi čepnice.⁵ Patogeneza še ni pojasnjena. Vzrok so lahko mutacije v mnogih različnih genih, katerih končni rezultat je apoptoza fotoreceptorjev preko mitohondrijske poti.^{6,7} Po propadu fotoreceptorjev pride do migracije pigmentnih celic iz RPE proti žilam v notranjih plasteh mrežnice, kar privede do nastanka značilnih pigmentnih sprememb v obliki kostnih celic.⁸

Klinična slika

Klinično poznamo tri tipe, ki se med seboj ločijo predvsem glede na stopnjo prizadetosti sluha. Za tip 1, ki predstavlja približno tretjino primerov, je značilna huda prirojena prizadetost sluha in ravnotežnega organa.⁹ Za tip 2, ki predstavlja dve tretjini primerov, je značilna zmerna prirojena prizadetost sluha. Za tip 3, ki je zelo redek, je značilna napredujoča izguba sluha.⁴

Pri vseh tipih je prisotna pigmentna retinopatija. Prvi simptom RP so navadno težave z nočnim vidom, ki se pojavijo v otroških letih ali zgodnji mladosti.¹⁰ Značilno je tudi ožanje vidnega polja, ki vodi v tunelski vid. Kasneje pride do prizadetosti centralne vidne funkcije, ki se kaže z upadom vidne ostrine in barvnega vida.¹¹ Pri 10–20 % bolnikov pride do pojava cistoidnega makularnega edema (CME), ki še dodatno prizadene centralno vidno funkcijo.¹² Pogost je tudi pojav sive mreže, pri njeni odstranitvi pa je pogosta šibkost lečnih zonul in zamotnitev zadnje lečne ovojnice.¹³

Diagnoza

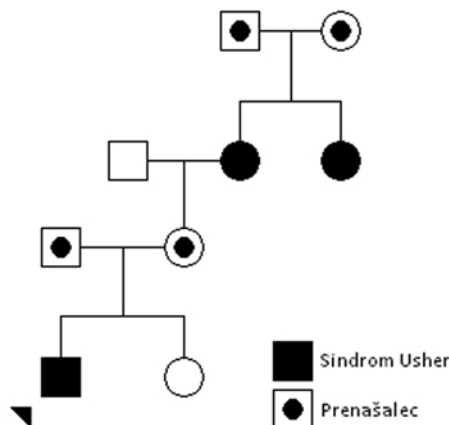
Na Usherjev sindrom pomislimo vedno, kadar je pri bolniku s pigmentno retinopatijo prisotna sočasna prizadetost sluha.

Anamneza. Pomemben je podatek o težavah z nočnim vidom in ozkem vidnem polju (npr. zaletavanje pri hoji). Prizadetost sluha je pri tipu 1 huda, tako da bolnik komunicira z znakovnim jezikom, pri tipu 2 pa blažja in bolnik navadno uporablja slušni aparat. Prizadetost ravnotežnega organa lahko ugovimo s podatkom, da je bolnik kasneje shodil.⁹ Pomembna je družinska anamneza, saj so lahko prizadeti tudi sorojenci.

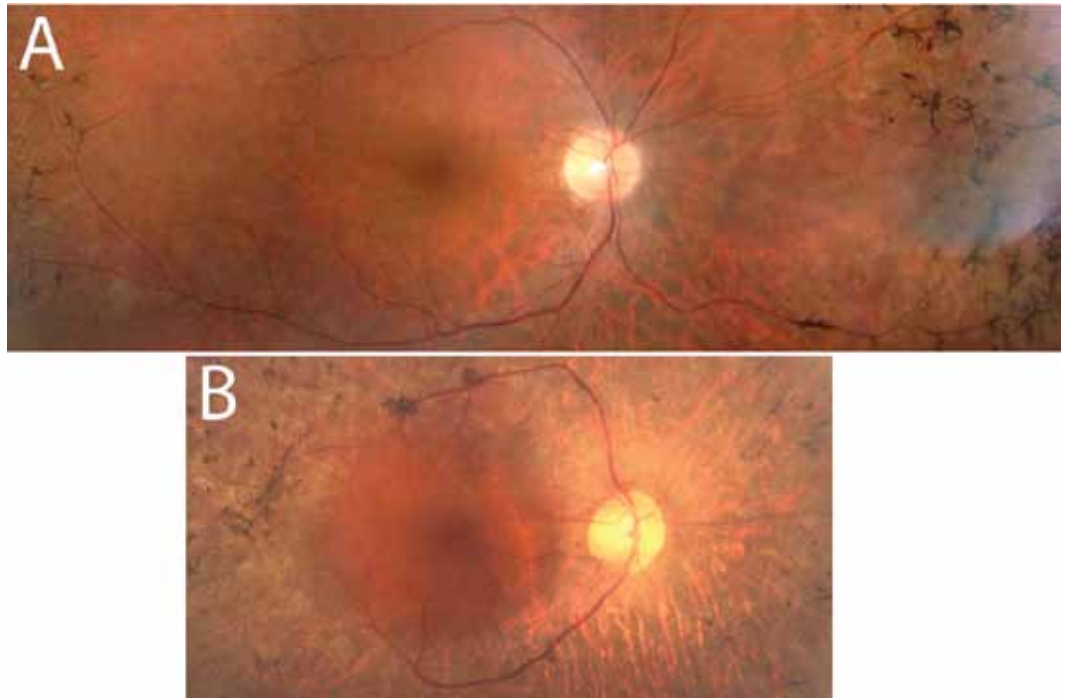
Vidna ostrina in barvni vid. Centralna vidna funkcija je v začetku večinoma normalna. Slabšanje vidne ostrine in barvnega vida kaže na progresijo bolezni ali pa nastanek zapletov, kot sta siva mreža ali cistoidni makularni edem.

Vidno polje. Preiskava vidnega polja po Goldmannu največkrat pokaže izrazito zožanje vidnega polja. Pri nekaterih bolnikih je v začetni fazi prisotno še široko vidno polje s paracentralnim skotomom ali pa perifer-

Slika 2: Družinsko drevo bolnika z Usherjevim sindromom (označen s puščico) in predviden potek dedovanja. Usherjev sindrom imata tudi babica in njena sestra.



Slika 3: A. Slika očesnega ozadja bolnika z Usherjevim sindromom v starosti 22 let. B. Slika očesnega ozadja babičine sestre z napredovalo pigmentno retinopatijo. Vidna je bleda papila, ozke žile in pigmentacije v obliki kostnih celic, ki so v napredovali fazi bližje žilnim lokom.



ni otoki vidnega polja.¹⁴ Mikroperimetrija nam lahko glede na stadij bolezni pokaže ohranjeno ali prizadeto občutljivost makule.

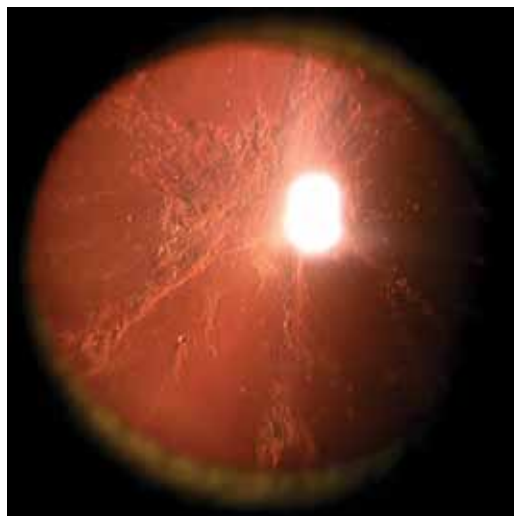Očesni pregled. V sprednjem segmentu ocenjujemo prisotnost sive mreže ali zamotnitve zadnje lečne ovojnice. Na očesnem ozadju navadno vidimo bledo papilo vidnega živca, ozke žile in periferne pigmentacije. Lahko vidimo tudi prisotnost CME, ki pa je vidna zlasti z napravo OCT.¹³

Avtofluorescenca (AF). Za diagnozo RP je zelo pomembno slikanje avtofluorescence očesnega ozadja, ki nam tudi pri navidezno normalnem očesnem ozadju lahko prikaže izrazite spremembe. Pri več kot polovici

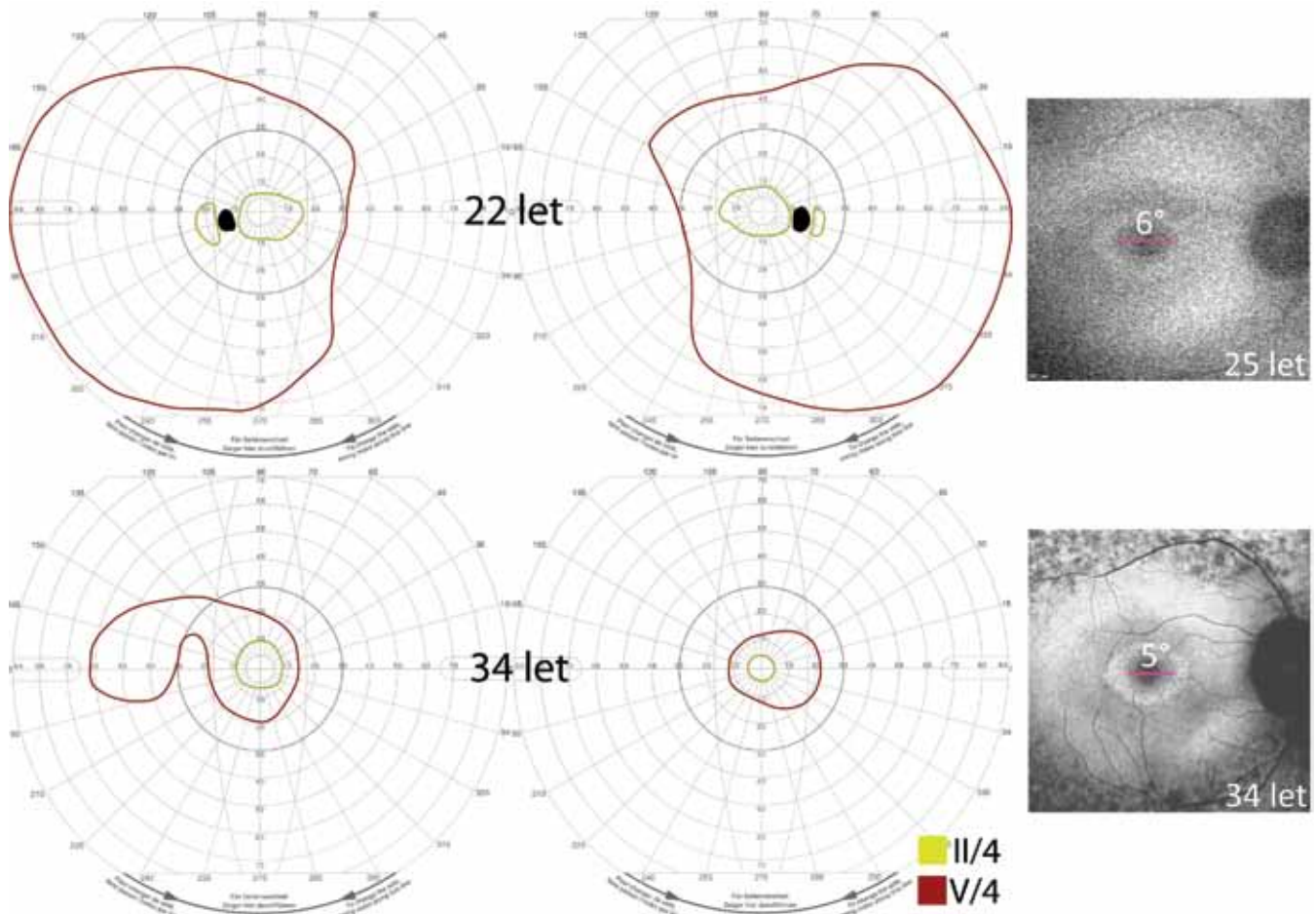
bolnikov je prisoten parafoveolarni hiperavtofluorescenčni obroč,¹⁵⁻¹⁷ pri drugih lahko vidimo centralno hiperavtofluorescenco¹⁵ ali druge vzorce AF. V zgodnji fazi je lahko obroč bolj širok in ga vidimo le pri slikanju s široko lečo, ki zajame 50°. Z napredovanjem bolezni se zožuje, kar je povezano s slabšanjem vidne ostrine in izgubo občutljivosti mrežnice zunaj obroča kljub navidezno normalni morfoloiji.¹⁵

Optična koherenčna tomografija (OCT). S preiskavo OCT ocenjujemo ohranjenost fotoreceptorjev. Opazujemo predvsem tretjo visoko reflektivno linijo (inner/outer segment junction, IIS/OS; znana tudi kot ISe ali inner segment elipsoid), ki se nahaja na meji med zunanji in notranji segmenti fotoreceptorjev. Pomemben kazalec je tudi debelina sloja jeder fotoreceptorjev (outer nuclear layer, ONL). Ob propadanju fotoreceptorjev pride do izginjanja linije IS/OS od periferije proti fovei. Mesto izginotja IS/OS na OCT sovпада z notranjim robom hiperavtofluorescenčnega obroča.^{15,17} Z OCT lahko opazujemo tudi nastanek CME.

Elektrofiziologija. Elektrofiziološko testiranje je pomembno predvsem v zgodnji fazi bolezni, saj so amplitude odzivov lahko znižane že pred spremembami na očesnem ozadju.^{13,18} Delovanje periferne mrežnice



Slika 4: Posteriorna kortikalna katarakta pri bolniku z Usherjevim sindromom.



Slika 5: Spreminjanje vidnega polja in avtofluorescence s časom pri bolniku z Usherjevim sindromom. Izoptera II/4 je sprva obsegala okoli 10° (polmer) in se je v 12 letih le malo zožila, medtem ko je izoptera V/4 zajemala skoraj celo vidno polje in se je v istem času bistveno zožila. Notranji premer hiperavtofluorescenčnega obroča se je v devetih letih zmanjšal le za približno 1°.

ocenjujemo s skotopično in fotopično elektoretinografijo (SFERG), ki pokaže znižane ali neizzivne amplitude paličnic, kasneje pa tudi čepnic. Centralno funkcijo ocenjujemo s slikovnim ERG (PERG) in multifokalnim ERG (mfERG).¹⁶

Genetsko testiranje. Diagnozo lahko potrdimo z genetskim testiranjem. Zaradi izjemne raznolikosti mutacij je najuspešnejša metoda sekvenciranje vseh devetih Usher genov, s katero lahko najdemo vsaj eno mutacijo pri 91 % bolnikov.² Manj uspešna je DNA mikromreža, na kateri so zbrane le že znane mutacije in omogoča odkrivanje pri 30–50 % bolnikov.¹⁹

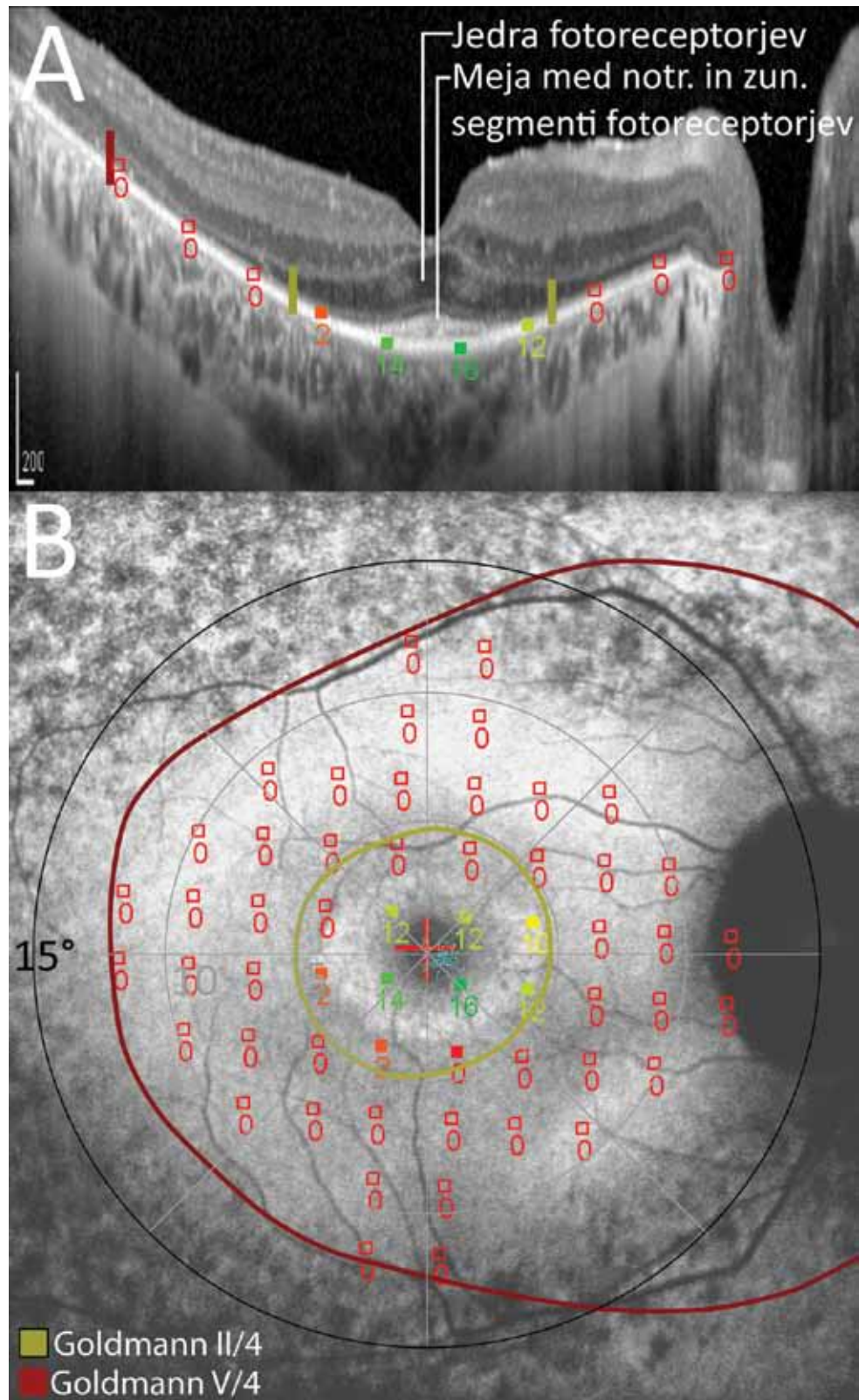
Zdravljenje

Za Usherjev sindrom trenutno še ni na voljo vzročnega zdravljenja. Sivo mreno lahko odstranimo, v primeru zamotnitve zadnje lečne ovojnice pa napravimo kapsulotopijo z YAG laserjem. Cistoidni makularni edem zdravimo z inhibitorji karbonske anhidraze

(Diamox), v dnevnem odmerku do 500 mg, ki pa pri kronični obliki edema pogosto niso učinkoviti.¹³

V razvoju je mrežnični vsadek oz. umetna mrežnica, ki pri napredovali bolezni omogoča nekoliko povrnitev vidne funkcije.^{20,21} V prihodnosti se obeta možnost genskega zdravljenja. Usherjev sindrom se deduje recisivno, pri tem gre za pomanjkljivo delovanje proteinov, ki bi jih lahko nadomestili z vnosom zdravega gena. Ker je prizadetost sluha navadno prisotna že ob rojstvu, bi lahko ob zgodnji diagnozi zdravljenje pričeli še pred začetkom mrežnične degeneracije. Razvoj genskega zdravljenja upočasnjuje dejstvo, da so nekateri geni (npr. *USH2A*) zelo veliki, kar povzroča probleme pri vnašanju gena v mrežnico. Drugi problem je to, da na trenutnih živalskih modelih iste mutacije ne povzročajo pigmentne retinopatije, kar otežuje preverjanje učinkovitosti genskega zdravljenja na živalih.²² Največ uspeha je bilo pri razvoju genskega zdravljenja z genom *MYO7A*; v januarju 2012 so v ZDA

Slika 6: A. Optična koherentna tomografija skozi foveo. B. Avtofluorescenca. Sliki sta poravnani tako, da se prostorsko ujemata. Meja med notranjimi in zunanji segmenti fotoreceptorjev je vidna le znotraj hiperavtofluorescenčnega obroča. Na slikah AF in OCT je projiciran rezultat mikroperimetrije, ki prikazuje zmanjšano občutljivost mrežnice zunaj obroča (0 dB), ter preiskava po Goldmannu, ki s stimulusom V/4 zajame nekoliko širše področje vidne funkcije.



pričeli izvajati prvo klinično študijo pri bolnikih s sindromom Usher, ki imajo mutacije v tem genu.²³

Klinični primer

Moški, star 22 let, je prišel v nevrooftalmološko ambulanto. Povedal je, da ima od 13-tega leta težave z nočnim vidom, od 18-tega leta pa tudi ožje vidno polje. Pri sedmih letih je bila ugotovljena zaznavna naglušnost, zaradi česar nosi slušni aparat (Slika 1). Njegova babica in njena sestra imata RP in tudi slabše slišita (Sliki 2 in 3B). Ob pregledu je imel vidno ostrino (visual acuity, VA) 1,0 desno in 0,8 levo. Vidno polje po Goldmannu je pokazalo zoženje izoptere II/4 na 12–15°, izoptera V/4 pa je zajemala še skoraj celotno vidno polje. Na očesnem ozadju so bile vidne ožje žile ter pigmentacije zunaj žilnih lokov (Slika 3A). Postavljena je bila diagnoza RP v sklopu sindroma Usher (Tip 2). Pri 25 letih je prišel ponovno, ker je opažal slabšanje vidne ostrine. VA je bila 0,5 desno in 0,6 levo, pregled pa je pokazal obojestransko sivo mreno (Slika 4). Opravil je tudi slikanje avtofluorescence, ki je pokazalo parafoveolarni hiperavtofluorescenčni obroč, ter elektroфизиološko testiranje, ki je pokazalo neizzivne skotopične in fotopične odzive mrežnice (SFERG). Tudi slikovni ERG (PERG) ni bil razpoznaven iznad šuma, kar je bilo verjetno posledica meglene centralnega vida zaradi sive mreže. Bolnik je imel operirano sivo mreno in napravljeno z YAG kapsulotomijo, po čemer se mu je vidna ostrina zelo izboljšala. Ob zadnjem pregledu pri 34-tih letih je bila 1,0 obojestransko. Imel je nekoliko prizadet barvni vid (Ishihara 11/15 desno in 10/15 levo). Vidno polje po Goldmannu je pokazalo zožanje izoptere II/4 na 5–10° ter tudi zožanje izoptere V/4, hiperavtofluorescenčni obroč na AF pa se je zožil za približno 1° (Slika 5). Optična koherenčna tomografija je pokazala ohranjeno plast fotoreceptorjev znotraj obroča (Slika 6A), ki je sovpadalo z dobro občutljivostjo mrežnice v tem področju (Slika 6B). Genetska analiza je potrdila heterozigotno mutacijo na genu *USH2A*.

Komentar. Pri bolniku gre za značilno klinično sliko Usherjevega sindroma tip 2, za

katerega je značilna pigmentna retinopatija in zmerna zaznavna prizadetost sluha. Pri bolniku je v starosti 34 let močno prizadeta periferna mrežnica, centralno pa je ohranjeno področje v velikosti 5–10° vidnega polja, ki se počasi zožuje. Upad vidne ostrine pri 25 letih je bil posledica sive mreže.

Obvestilo

V Nevrooftalmološki ambulanti na Očesni kliniki v Ljubljani sistematično spremljamo bolnike z Usherjevim sindromom in ostalimi mrežničnimi distrofijami, vključno z genetsko analizo. Oftalmologe prosimo, da bolnike z Usherjevim sindromom napotijo na pregled (za informacije smo dosegljivi na usher.slovenija@gmail.com).

Literatura

- Boughman JA, Vernon M, Shaver KA. Usher syndrome: definition and estimate of prevalence from two high-risk populations. *J Chronic Dis* 1983; 36(8): 595–603.
- Bonnet C, Grati M, Marlin S, Levilliers J, Hardelin JP, Parodi M, et al. Complete exon sequencing of all known Usher syndrome genes greatly improves molecular diagnosis. *Orphanet J Rare Dis* 2011; 11: 6–21.
- Bonnet C, El-Amraoui A. Usher syndrome (sensorineural deafness and retinitis pigmentosa): pathogenesis, molecular diagnosis and therapeutic approaches. *Curr Opin Neurol* 2012; 25(1): 42–9.
- Saihan Z, Webster AR, Luxon L, Bitner-Glindzicz M. Update on Usher syndrome. *Curr Opin Neurol* 2009; 22(1): 19–27.
- Gregory-Evans K, Bhattacharya SS. Genetic blindness: current concepts in the pathogenesis of human outer retinal dystrophies. *Trends Genet* 1998; 14(3): 103–8.
- Milam AH, Li ZY, Fariss RN. Histology of the human retina in retinitis pigmentosa. *Prog Retin Eye Res* 1998; 17: 175–205.
- Cottet S, Schorderet DF. Mechanisms of apoptosis in retinitis pigmentosa. *Curr Mol Med* 2009; 9(3): 375–83.
- Jaissle GB, May CA, van de Pavert SA, Wenzel A, Claes-May E, Giessel A, et al. Bone spicule pigment formation in retinitis pigmentosa: insights from a mouse model. *Graefes Arch Clin Exp Ophthalmol* 2010; 248(8): 1063–70.
- Cohen M, Bitner-Glindzicz M, Luxon L. The changing face of Usher syndrome: clinical implications. *Int J Audiol* 2007; 46(2): 82–93.
- Tsilou ET, Rubin BI, Caruso RC, Reed GF, Pikus A, Hejtmancik JF, Iwata F, Redman JB, Kaiser-Kupfer MI. Usher syndrome clinical types I and II: could ocular symptoms and signs differentiate between the two types? *Acta Ophthalmol Scand* 2002; 80(2): 196–201.
- Kalloniatis M, Fletcher EL. Retinitis pigmentosa: understanding the clinical presentation, mechanisms and treatment options. *Clin Exp Optom* 2004; 87(2): 65–80.
- Sahel J, Bonnel S, Mrejen S, Paques M. Retinitis pigmentosa and other dystrophies. *Dev Ophthalmol* 2010; 47: 160–7.
- Hamel C. Retinitis pigmentosa. *Orphanet J Rare Dis* 2006; 11: 1: 40
- Fishman GA, Bozbeyoglu S, Massof RW, Kimberling W. Natural course of visual field loss in patients with Type 2 Usher syndrome. *Retina* 2007; 27(5): 601–8.
- Aizawa S, Mitamura Y, Baba T, Hagiwara A, Ogata K, Yamamoto S. Correlation between visual function and photoreceptor inner/outer segment junction in patients with retinitis pigmentosa. *Eye* 2009; 23: 304–8.
- Popovic P, Jarc-Vidmar M, Hawlina M. Abnormal fundus autofluorescence in relation to retinal function in patients with retinitis pigmentosa. *Graefes Arch Clin Exp Ophthalmol* 2005; 243: 1018–27.
- Lenassi E, Troeger E, Wilke R, Hawlina M. Correlation between Macular Morphology and Sensitivity in Patients with Retinitis Pigmentosa and Hyperautofluorescent Ring. *Invest Ophthalmol Vis Sci* 2012; 53(1): 47–52.
- Mets MB, Young NM, Pass A, Lasky JB. Early diagnosis of Usher syndrome in children. *Trans Am Ophthalmol Soc* 2000; 98: 237–42.
- Cremers PM, Kimberling WJ, Kulm M, de Brouwer AP, van Wijk E, te Brinke H, et al. Development of a genotyping microarray for Usher syndrome. *J Med Genet* 2007; 44(2): 153–160.
- Chader GJ, Weiland J, Humayun MS. Artificial vision: needs, functioning, and testing of a retinal electronic prosthesis. *Prog Brain Res* 2009; 175: 317–32.
- Zrenner E, Bartz-Schmidt KU, Benav H, Besch D, Bruckmann A, Gabel VP, et al. Subretinal electronic chips allow blind patients to read letters and combine them to words. *Proc Biol Sci* 2011; 278(1711): 1489–97.
- Williams DS. Usher syndrome: animal models, retinal function of Usher proteins, and prospects for gene therapy. *Vision Res* 2008; 48(3): 433–41.
- ClinicalTrials.gov maret 2012. Dosegljivo na: <http://clinicaltrials.gov/ct2/show/NCT01505062?term=usher+syndrome&rank=2>