

Prizadetost vida pri temporalnem arteritisu

Visual Loss due to Giant Cell Arteritis

Ana Fakin, Viktorija Kerin, Marko Hawlina

Očesna klinika,
Univerzitetni klinični
center Ljubljana,
Grablovičeva 46,
1000 Ljubljana

Korespondenca/ Correspondence:

prof. dr. Marko Hawlina,
dr. med., Očesna klinika,
Univerzitetni klinični
center Ljubljana,
Grablovičeva 46, 1000
Ljubljana email: marko.
hawlina@mf.uni-lj.si

Ključne besede:

velikocelični arteritis,
revmatska polimialgija,
anteriorna ishemična
optična nevropatija,
posteriorna ishemična
optična nevropatija,
okluzija centralne
mrežnične arterije

Key words:

temporal arteritis,
rheumatic polymyalgia,
anterior ischaemic
optic neuropathy,
posterior ischaemic optic
neuropathy, central
retinal artery occlusion

Citirajte kot/Cite as:

Zdrav Vestn 2012;
81: 1-140-50

Prispelo: 12. feb. 2012,
Sprejeto: 30. apr. 2012

Izvleček

Temporalni arteritis je sistemski vaskulitis, za katerega so značilni znaki vnetja in zapleti zaradi lokalne prizadetosti žilja, ki pri manjših žilah privede do ishemije, pri velikih žilah pa do razširitve in anevrizem. Bolniki pogosto tožijo za novonastalim glavobolom, bolečinami pri žvečenju, revmatsko polimialgijo in motnjami vida. Pogosto so prisotni znaki sistemskega vnetja z zvišanima vrednostima SR in CRP. Očesni simptomi se pojavljajo pri 30–75 % bolnikov, pri približno 15 % ljudi pa nastopi trajna prizadetost vida. Posebej pozorni moramo biti na opozorilne znake, kot so prehodne motnje vida (amaurosis fugax), zameglitev slike ob spremembi telesnega položaja in dvojni vid. S pravočasnim imunosupresivnim zdravljenjem lahko pri bolniku preprečimo izgubo vida. Ko je vid že prizadet, je zdravljenje usmerjeno predvsem k ohranitvi vida na zdravem očesu. V prispevku predstavljamo značilnosti temporalnega arteritisa s poudarkom na prizadetosti vida in pet primerov bolnikov, ki ilustrirajo raznovrstnost klinične slike te bolezni na očeh.

Abstract

Giant-cell arteritis is a systemic vasculitis with characteristic inflammation and vascular involvement. Vasculitis of small vessels leads to ischaemia, whereas vasculitis of larger vessels leads to dilatation and formation of aneurysms. Patients often complain of headache, jaw claudication, polymyalgia rheumatica and visual loss. Systemic symptoms with elevated ESR and CRP are often present. Visual symptoms are present in 30–75 % of patients. Approximately 15 % of patients suffer from permanent visual loss, which can be preceded by warning signs that include amaurosis fugax and diplopia. Prompt immunosuppressive treatment can prevent visual loss. When already affected, corticosteroids are important to preserve the remaining visual function. We present characteristics of the disease with the emphasis on visual loss and five patients that illustrate the diversity of clinical presentation.

Epidemiologija

Temporalni arteritis (TA), znan tudi kot velikocelični arteritis, je najpogostejši primarni sistemski vaskulitis v odrasli dobi.¹ Incidenca TA v Evropi je pri ljudeh, starejših od 50 let, 3–30/100.000/leto. Razmerje med moškimi in ženskami ocenjujejo na 2:5.² Prvič so bolezen opisali leta 1890.³

Patofiziologija

Za temporalni arteritis je značilno kronično granulomatozno vnetje, ki prizadene velike in srednje velike žile z dobro opredeljeno notranjo elastično lamino, najpogosteje aorto in njene veje.^{4,5}

Imunopatološko gledano sestavlja temporalni arteritis dve komponenti. Prva komponenta je povečana produkcija citokinov (npr. interleukinov 1 in 6), ki povzročijo sistemsko vnetje. Za drugo komponento je značilen interferon gama, ki ga sproščajo T-limfociti v arterijski steni. Interferon gama aktivira tkivne makrofage, ki povzročijo poškodbo tkiva. Odgovor na poškodbo je hiperplazija intimne, ki povzroči okluzijo svetline žile in tkivno ishemijo⁵ (Slika 1).

Večina bolnikov ima arteritične spremembe v vejah karotidnih arterij, kot so povrhnja temporalna, okcipitalna, oftalmična in posteriorna ciliarna arterija, ter v vertebralnih arterijah.⁵ Pojav ishemije kjer koli vzdolž vidne poti lahko povzroči izgubo vida. Najpogostejši vzrok za prizadetost vida je anteriorna ishemična optična nevropatija (AION), ki nastane zaradi zapore posteriorne ciliarne ali oftalmične arterije.¹² Redkeje je vzrok prizadetosti vida zapora centralne mrežnične arterije, cilioretinalne arterije ali posteriorna ishemična optična nevropatija (PION), ki nastane zaradi zapore arterij, ki prehranjujejo retrobulbarni del vidnega živca.¹²⁻¹⁴

Klinična slika

Najpogostejši simptomi TA so glavobol, bolečine pri žvečenju, motnje vida, revmatska polimialgija in sistemski znaki (vročina, utrujenost, hujšanje).¹⁵

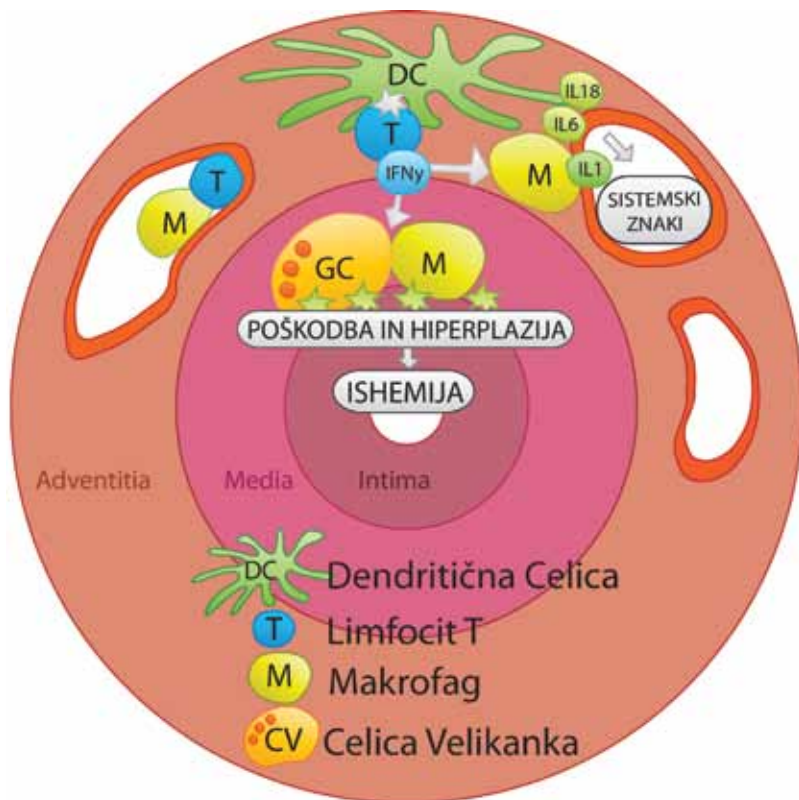
Na podlagi klinične slike razlikujemo med različnimi kliničnimi podtipi. Za kranialni TA so značilni ishemični zapleti v področju očesa, obraza in centralnega živčnega sistema. Pri velikožilnem TA so prisotne zapore subklavijske in aksilarne arterije.⁵ Aortni TA, ki se pojavlja pri 10–15 % bolnikov, se kaže z razširitvijo aorte in nastankom anevrizem ter zapleti, kot so disekcija aorte, nenadni razpok in popuščanje aortne zaklopke.^{16,17} Poznamo tudi buren sistemski vnetni sindrom z nestenozirajočim vaskulitisom in »izolirano« revmatično polimialgijo, za katero so značilne mialgije, sistemsko vnetje in subklinični vaskulitis.⁵

Prizadetost vida

Očesni simptomi se pojavljajo pri 30–75 % bolnikov.^{12,18,19} Mednje uvrščamo izgubo vida različnih stopenj, prehodnje motnje vida, oftalmoplegijo, ptozo, miozo, dvojni vid, očesno bolečino in Hornerjev sindrom.^{12,18,20} Pri približno 15 % bolnikov s TA pride do nepovratne izgube vida.^{21,22} Opozorilni znaki pred izgubo vida so amaurosis fugax, zameglitev slike ob spremembi telesnega položaja in dvojni vid.²³ Prizadetost vida je lahko enostranska ali obojestranska. Pri nezdravljenih bolnikih je tveganje za izgubo vida na drugem očesu približno 50 % v nekaj dneh ali tednih.²⁴ Poročajo tudi o primerih, ko je do izgube vida na drugem očesu prišlo že po nekaj urah.²⁵ Popolna oslepitev na obe očesi se ob ustreznem zdravljenju pojavi pri manj kot 2 %.²⁶

Diagnoza

Leta 1990 so ameriški revmatologi sprejeli merila za klasifikacijo temporalnega arteritisa, ki so: starost 50 let ali več, nova lokalizacija ali kvaliteta glavobola, klinično spremenjena temporalna arterija, pospešena sedimentacija eritrocitov (SR) nad 50 mm/h in značilna histološka slika biopsije temporalne arterije. Za klasifikacijo morajo biti izpolnjena vsaj 3 merila, ki imajo 91,2-odstotno specifičnost in 93,5-odstotno občutljivost.²⁷ Ta merila so bila oblikovana za razlikovanje TA od ostalih tipov vaskulitisa in niso namenjena postavljanju diagnoze pri



Slika 1: Patogeneza temporalnega arteritisa. Narisana po člankih (5-11) z dovoljenjem avtorice.

posameznih bolnikov.²⁸ Zaradi raznolike klinične slike je pri postavitvi diagnoze pomembna predvsem opredelitev stopnje suma za temporalni arteritis.

Zlati standard pri diagnozi TA je biopsija temporalne arterije in histopatološki dokaz (Slika 2), zato biopsijo načrtujemo pri vsakem bolniku, pri katerem posumimo na TA. Zaradi preskakajočih mest vnetja (t.i. skip lezije) je rezultat biopsije lahko lažno negativen.^{29,30} Za biopsijo priporočamo dolžino izrezane arterije vsaj 1 cm.³¹ Kontralateralna biopsija ni indicirana rutinsko, saj ne prispeva pomembno k postavitvi diagnoze, je pa pomembna pri klinično sumljivih primerih ob negativnem rezultatu prve biopsije.³² Biopsijo opravimo tudi pri bolnikih, ki se zdravijo z antikoagulantnimi zdravili.³³ Pri prizadetosti drugih žilnih področij TA običajno diagnosticiramo s pomočjo slikovnih preiskav.⁵

Pri bolnikih s prizadetostjo vida je vidna ostrina pogosto zelo znižana, več kot 50 % bolnikov lahko na prizadetem očesu šteje le prste oz. zaznava svetlobo.¹² Preiskava vidnega polja po Goldmannu pri AION pogosto pokaže le ostanek vidnega polja v obliki perifernega otoka ali pa različne oblike sek-

torskih izpadov, ki upoštevajo horizontalni meridian. Pri PION so najpogosteje prisotni centralni skotomi z zoženjem vidnega polja ali brez njega^{23,34,35} (Sliki 3 in 4).

Na očesnem ozadju pri AION vidimo blede, edematozno papilo vidnega živca. Včasih so prisotne črtaste (splinter) krvavitve ob robu papile in mehki eksudati v peripapilarnem področju⁵ (Slika 5). Flouresceinska angiografija očesnega ozadja nam lahko prikaže izpad prekrvitve na področju posteriorne ciliarne arterije, centralne mrežnične arterije, mrežnice in vidnega živca.³⁶

Pospešena sedimentacija eritrocitov (SR) in povišana vrednost C-reaktivnega proteina (CRP) sta nespecifična kazalca vnetja, ki sta zelo pomembna pri diagnosticiranju TA. Pri 90 % bolnikov je SR pospešena preko 50 mm/h.³⁷ CRP je pogosto povišan preko 24,5 mg/l.^{36,37} Posamezni parameter vnetja ni specifičen za TA, ob upoštevanju obeh parametrov hkrati pa lahko dosežemo 97-odstotno specifičnost.³⁶

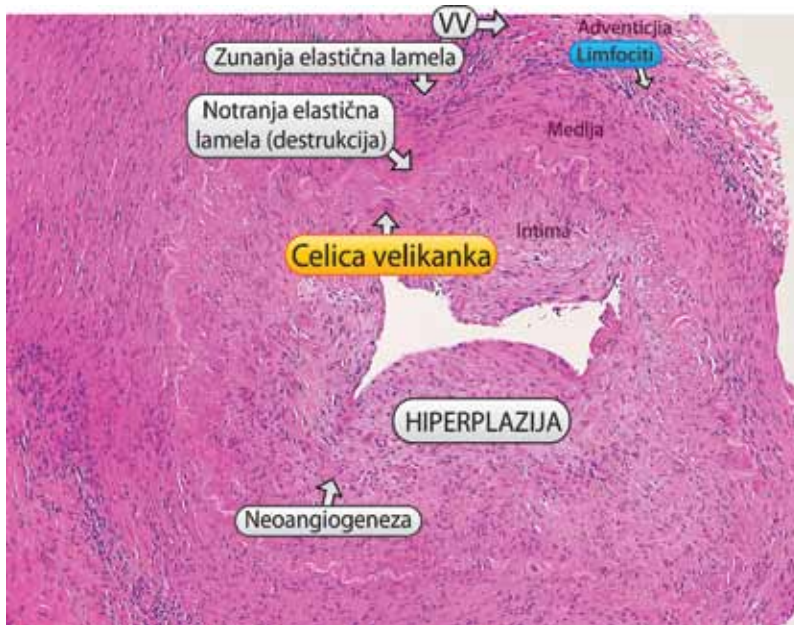
Interlevkin-6 je induktor reakcije akutne faze vnetja in s tem tudi produkcije CRP v jetrih. Zvišane vrednosti interlevkina-6 v plazmi (> 6,1 pg/ml) so predlagali kot označevalec TA, ki bi lahko bil bolj občutljiv kot SR.³⁷

Trombocitoza s koncentracijo trombocitov nad 400 x 10⁹/l je prisotna pri približno 60 % bolnikov s TA (normalne vrednosti: 140–340 x 10⁹/l). Pri bolnikih je pogosto prisotna tudi normocitna anemija.³⁶

Pri postavitvi diagnoze si v nejasnih primerih lahko pomagamo z različnimi slikovnimi preiskavami, na primer s flouresceinsko angiografijo in z MRI.³⁸ Tudi ultrazvočna preiskava temporalne arterije nam prikaže spremembe zaradi edema stene arterije,³⁹ vendar je za potrditev diagnoze še vedno potrebna biopsija. Pri bolnikih s šumom aortne insuficience so zaradi nevarnosti disekcije pomembne slikovne preiskave za prikaz aorte.⁴⁰

Zdravljenje

Temeljno zdravlilo za zdravljenje TA so kortikosteroidi. Zaradi možnosti lažno negativnega rezultata biopsije in nevarnosti nepovratne izgube vida moramo pri moč-



Slika 2: Histopatološki preparat temporalne arterije s spremembami, tipičnimi za temporalni arteritis (hiperplazija intime s stenozo, destrukcija notranje elastične lamele in prisotnost celic velikank – VV = Vasa vasorum). Vir: Arhiv Zvezdane Dolenc Stražar, dr. med., Inštitut za patologijo, Medicinska fakulteta, Univerza v Ljubljani.

nem kliničnem sumu na TA takoj pričeti z zdravljenjem z visokimi odmerki glukokortikoidov.⁴¹ Zelo majhna verjetnost je, da zdravljenje s steroidi v prvih dveh tednih vpliva na rezultate biopsije.⁴²

Pri prizadetosti vida pričnemo zdraviti s tridnevnim pulzom Metilprednizolona v odmerku 0,5–1 g dnevno. Nadaljujemo s Prednizolonom 1 mg/kg/dan (največ 60 mg/dan), kar vzdržujemo, dokler se vrednosti vnetnih parametrov ne znižajo (navadno 2–3 tedne), nato pa odmerek zdravila postopno znižujemo.⁴³ Priporočeno je zniževanje vsake 1–2 tedna za največ 10 % dnevnega odmerka,⁴⁴ pri čemer moramo skrbno spremljati raven ESR in CRP.⁴³ Po treh mesecih je odmerek steroidov običajno med 10 in 15 mg/dan.^{44,46}

Pri bolnikih brez prizadetosti vida zdravljenje pričnemo z zdravljenjem per os po enaki shemi. Trajanje zdravljenja s steroidi je različno, lahko tudi več let. Zdravljenje prilagajamo klinični sliki in vrednostim vnetnih parametrov. Ponovni zagon bolezni je navadno povezan z dvigom vrednosti SR in CRP.⁵

Bolniki s TA imajo večje tveganje za nastanek srčno-žilnih in možgansko-žilnih zapletov.^{47,48} Nekateri avtorji svetujejo dodatno zdravljenje s 75–150 mg acetilsalicilne kisline na dan.^{49,50} Acetilsalicilna kislina ima protivnetne učinke, še posebej na tvor-

bo interferonov v arteriji, deluje pa tudi protitrombotično.⁵¹

Učinek kortikosteroidnega zdravljenja na prizadetost vida

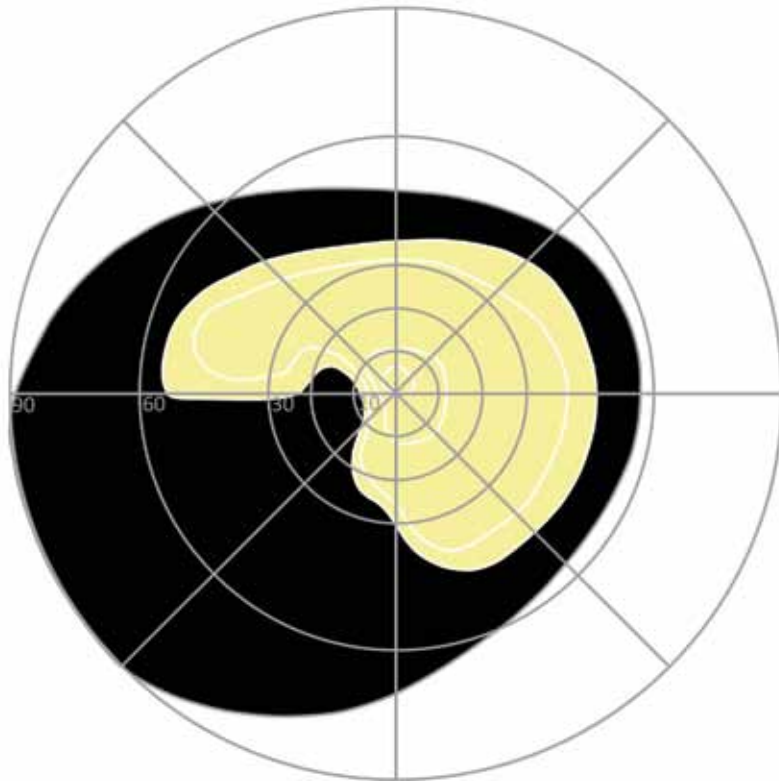
Študije poročajo o različni uspešnosti zdravljenja s kortikosteroidi. Vidna ostrina in vidno polje se izboljšata pri 5–6 % bolnikov, samo vidna ostrina pa pri 12–16 %. V študiji na 32 bolnikih je prišlo do izboljšanja vidne ostrine pri 16 %, ob čemer pa je vidno polje ostalo močno zoženo.⁵² V drugi študiji na 34 bolnikih se je vidna ostrina v prvem mesecu izboljšala pri 15 % očeš, pri 5 % pa tudi vidno polje.⁵³ Pri dobro zastavljeni študiji na 84 bolnikih se je vidna ostrina izboljšala pri 12 % bolnikov (2 ali več vrstic po Snellenu), pri 6 % pa tudi centralno vidno polje. Do pravega izboljšanja je prišlo le takrat, ko so z zdravljenjem s steroidi pričeli v treh ali štirih dneh. Če se bolniku izboljša le vidna ostrina, ne pa tudi vidno polje, gre lahko za priučeno ekscentrično fiksacijo, še posebej, če to opazamo po daljšem času. Po akutni ishemiji pride namreč po približno 6 tednih do atrofije papile vidnega živca in mrežnice, zato po tem času ni znanih fizioloških osnov za izboljšanje vida, saj so aksoni najverjetneje trajno poškodovani.³⁶ Poleg možnosti povrnitve vida na prizadetem očesu je zgodnja uvedba zdravljenja s steroidi pomembna predvsem za ohranitev vida na zdravem očesu. V retrospektivni študiji so ugotovili, da se je pri 91 bolnikih ob kortikosteroidnem zdravljenju le pri enem bolniku poslabšal vid tudi na drugem očesu.⁵⁴

Klinični primeri

Na Očesni kliniki v Ljubljani je bilo v letih 1996–2011 hospitaliziranih 40 bolnikov s temporalnim arteritisom. Opisujemo pet bolnikov z različnimi kliničnimi slikami.

Tipični primer temporalnega arteritisa

78-letno gospo je trgalo v predelu obeh ušes, nato jo je en teden zbadalo po celi glavi. Kasneje so bolečine prenehale. V sencih so ji izstopile žile, ki na pritisk niso bile bole-



Slika 3: Primer vidnega polja pri bolniku z AION. Viden je temporalni inferiorni sektorski izpad, ki upošteva horizontalni meridian.

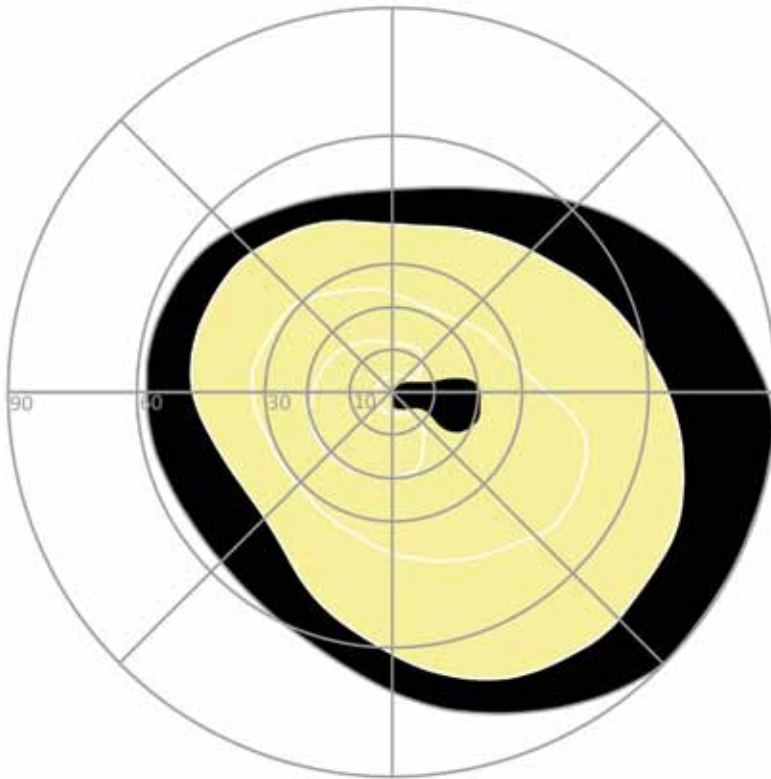
če. Ob opisanih težavah je navajala močno splošno okorelost, tako da je zjutraj komaj vstala iz postelje. Shujšala je za 3–4 kg. Opazila je, da slabše vidi barve obojestransko, pojavila se ji je megla pred levim očesom, nato na to oko ni več videla. Sprejeli so jo na Očesno kliniko, imela je zvišane vrednosti SR (70 mm/h), CRP (57 mg/l), trombocitozo ($482 \times 10^9/l$) in anemijo (Hb 100 g/l). Na desno oko je videla 0,4 (40%), na levo pa gib roke na 1 meter. Obe temporalni arteriji sta bili nekoliko zadebeljeni s šibkim pulzom. Postavljena je bila diagnoza TA in še isti dan uvedena kortikosteroidna terapija (Solu-Medrol 1g i.v./24h 3 dni, nato pa Medrol 64 mg/dan). Poleg tega je prejela še Lekoptin, Tadol, Elderin in Ultop. Za preprečevanje steroidne osteoporoze je bil uveden kalcijev karbonat 1 g tbl. in Alfa D3 1 mcg tbl. Opravljena je bila biopsija temporalne arterije levo, ki je pokazala polno razvito histološko sliko TA (obsežna transmuralna mononuklearna celična vnetna infiltracija z velikankami in rupturo elastične lamele). Po 9 dneh je bila odpuščena z Očesne klinike z vrednostmi SR 13 mm/h in CRP pod 3 mg/l. Na desno oko je videla 0,6–0,7 parcialno, na levo oko pa prste na 30 cm. Desna papila je

bila omejena, rožnata, temporalno nekoliko bledejša. Leva je bila bledorožnata in zabrisanih robov. Še naprej je prejela Medrol v odmerku 56 mg, ki ga je nato postopoma zniževala do odmerka 20 mg.

Komentar. Šlo je za tipičen potek temporalnega arteritisa. Tudi ob negativnem histološkem izvidu biopsije, bi bolezen vseeno zdravili kot temporalni arteritis, saj je njeno stanje izpolnjevalo druga diagnostična merila za to bolezen.

Temporalni arteritis s povišano telesno temperaturo

Sicer vedno zdrava 77-letna gospa je zbolela s povišano telesno temperaturo do 38°C , z nočnim potenjem, s slabim počutjem, hujšanjem in z bolečinami v nogah. Imela je tudi občutljivo lasišče pri česanju, na pritisk jo je bolelo tudi področje v sencih. Laboratorijski izvid je pokazal zvišano vrednost CRP (109 mg/l), normocitno anemijo (Hb 103 g/l, MCV 84,9 fl), trombocitozo ($494 \times 10^9/l$) in levkocitozo ($L 13,7 \times 10^9/l$). Kontrola po enem tednu je pokazala podobno sliko, poleg tega pa še zvišano vrednost SR (109 mm/h). Za izključitev možnih vzrokov vnetja je opravila slikanje zob in pregled pri pulmologu, ki sta bila brez posebnosti. Zaradi več tednov vztrajajočih težav so jo sprejeli v lokalno bolnišnico, kjer so ponovno ugotovili povišane vnetne parametre. Opravila je ultrazvočno preiskavo trebuha, ki je bil v mejah normalnih vrednosti, ugotovili so le manjše vnetje zob. Postavili so diagnozo neopredeljene sistemske vnetne aktivnosti. Po šestih dneh so jo odpustili domov s SR 113 mm/h in CRP 46 mg/l. Teden dni po odpustu iz bolnišnice je bolnica opazila, da ne vidi polovice vidnega polja na desnem očesu, naslednji dan se ji je vid poslabšal tudi na levem očesu. Opravila je pregled oftalmologu in pri nevrologu, vključno s CT glave, ki ni pokazal sprememb, po treh dneh od pojava očesnih simptomov pa je bila sprejeta na Očesno kliniko. Na Očesni kliniki so bili ponovno ugotovljeni zvišani parametri vnetja (CRP 53 mg/l, SR 67 mm/h), normocitna anemija (Hb 108 g/l), trombocitozo ($418 \times 10^9/l$) in levkocitozo ($17,7 \times 10^9/l$). Ob pregledu sta bili temporalni arteriji nekoliko



Slika 4: Primer vidnega polja pri bolniku s PION. Viden je centrocekalni skotom.

zvijugani, zadebeljeni, s slabo tipnimi pulzi. Zenici se nista odzivali na svetlobo. Na desnem očesu je bila ugotovljena anteriorna ishemična optična nevropatija (AION) z edemom mrežnice v povirju cilioretinalne arterije, na levem očesu pa AION z edemom mrežnice. Na nobeno oko ni zaznavala svetlobe. Očesni tlak je bil desno 10 mmHg in levo 9 mmHg. Glede na anamnezo in klinično sliko je bila postavljena diagnoza temporalnega arteritisa. Še isti dan je gospa prejela kortikosteroidno terapijo (Solu-Medrol 1g/dan 5 dni in nato per os 1mg/kg v padajočih dozah). Drugi dan po sprejemu je bila opravljena tudi biopsija temporalne arterije, ki je pokazala tipično sliko velikoceličnega arteritisa z žariščnim defektom elastike in bogatim mešanim infiltratom z velikankami. Devet dni po sprejemu je bila odpuščena s klinike s CRP pod 3 mg/l in SR 72 mm/h. Na desno oko je bila slepa, z levim očesom pa je v temporalnem spodnjem delu zaznavala svetlobo in sence premikajočih se ljudi. Leva zenica se je minimalno odzivala na neposredno osvetlitev.

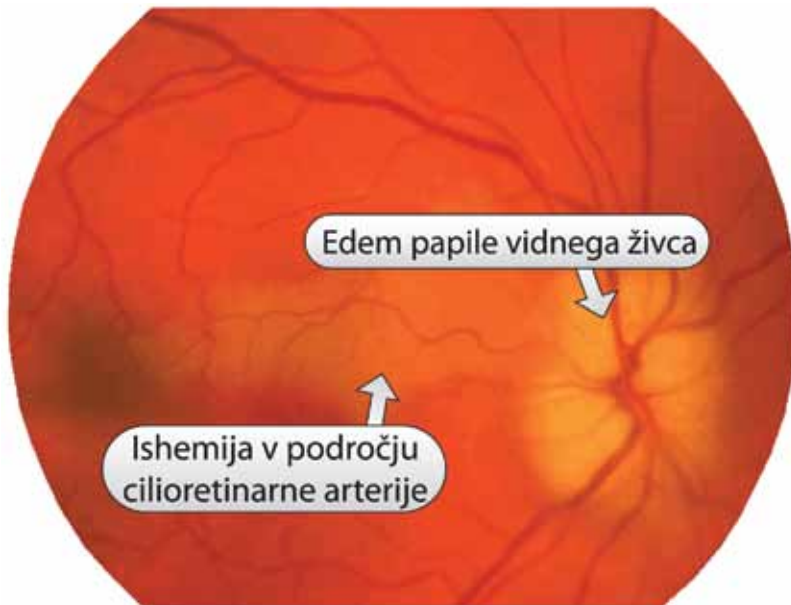
Komentar. Glede na anamnezo in klinično sliko ter laboratorijske izvide je šlo za TA, ki je bil prisoten že kak mesec pred

izgubo vida. Bolnica je imela tako sistemske znake (temperatura, potenje, hujšanje) kot lokalne znake zaradi ishemije (bolečine v lasišču in sencih ter kasneje izguba vida). Klinična slika je bila sprva zavajajoča: zaradi povišane telesne temperature in vnetnih parametrov je bilo diagnosticiranje v lokalni bolnišnici usmerjeno v iskanje okužbe ali okultnega malignega procesa, kasneje pa zaradi prizadetosti vida tudi kompresivne spremembe. Zato moramo pri vsaki izgubi vida pri starejšem človeku najprej pomisliti na možnost temporalnega arteritisa.

Temporalni arteritis s prehodno izgubo vida

77-letni gospod je nenadno izgubil vid v temporalnem delu vidnega polja desnega očesa. Vid je izgubil, ko se je pripognil in na hitro dvignil. Vid se mu je v nekaj minutah povrnil. To se je isti dan zgodilo še trikrat. Poročal je tudi o novonastalem glavobolu (tiščanje v obeh sencih). V zadnjem času je tudi shujšal. Zdravil se je zaradi arterijske hipertenzije in sladkorne bolezni tipa II (z inzulinom). Zaradi suma na temporalni arteritis je bil sprejet na Očesno kliniko. Ob sprejemu je imel zvišane vnetne parametre (CRP 73 mg/l, SR 79 mm/h), ostrina vida je bila na obe očesi 1,0. Preiskava vidnega polja po Goldmannu je na desnem očesu pokazala zažetje temporalno zgoraj in spodaj za 10°, nekoliko povečano slepo pego, izoptera II/1 je izključevala. Na levem očesu je bilo vidno polje normalno. Drugi dan hospitalizacije je bila opravljena biopsija desne temporalne arterije, ki je pokazala povsem obliterirano žilno svetlino in histološke spremembe v skladu s temporalnim arteritisom. Bolnik je prejel Solu-Medrol 1 g i.v. 2 dni, nato pa nadaljeval zdravljenje per os v znižanih odmerkih. Po petih dneh je imel SR 26 mm/h. Po enem tednu je bil odpuščen domov ob peroralnem zdravljenju s kortikosteroidi. Ob odpustu je bil vid na obe očesi 1,0 parcialno.

Komentar. Pri bolniku je šlo za prizadetost vida v obliki opozorilnih prehodnih motenj vida in delno izgubo vidnega polja. Zdravljenje s kortikosteroidi je verjetno preprečilo večjo izgubo vida. Zato je potrebno



Slika 5: Primer očesnega ozadja pri bolniku z AION. Viden je edem papile vidnega živca in ishemijska v področju cilioretinalne arterije.

ob vsakem pojavu prehodnih motenj vida pri starejših bolnikih najprej pomisliti na TA.

Izguba vida ob negativni biopsiji temporalne arterije

79-letnega moškega z levostransko hemiparezo po večkratnih epizodah možganske kapi s kronično atrijsko fibrilacijo (KAF) ob zdravljenju z Marivarinom in z dilatativno kardiomiopatijo, ki naj bi pred leti krvavel iz želodčnih razjed zaradi kombinacije acetilsalicilne kisline in Marivarina, so hospitalizirali zaradi okužbe spodnjih dihal in epididimitisa. Med hospitalizacijo je oslepel na levo oko. Postavljen je bil sum na TA in opravljena biopsija leve temporalne arterije, ki je bila negativna. Za tem je bila ugotovljena kronična mieloična levkemija, potrjena s punkcijo kostnega mozga. Nato je prišlo do nenadnega poslabšanja vida še na desno oko. Napravljen je bil CT glave, ki je pokazal stare ishemične spremembe. Bolnik je bil sprejet na Očesno kliniko. Ob sprejemu je imel je zvišane vnetne parametre (SR 106 mm/h, CRP 52 mg/l) in trombocitozo ($478 \times 10^9/l$). Na levo oko je bil slep, z desnim očesom pa je zaznaval gib roke pred očmi. Nad desno temporalno arterijo je bil tipen pulz, levo je bila vidna brazgotina po biopsiji temporalne arterije. Zenici se nista odzivali na osvetlitev. Desno je bila vidna bledejša papila in t.i. "cherry red spot" v makuli, levo pa

bleda, atrofična papila, ožje arterije in makula brez foveolarnega refleksa. Postavljena je bila diagnoza embolije centralne mrežnične arterije desno in stanje po emboliji centralne mrežnične arterije levo. Opravljena je bila biopsija desne temporalne arterije, ki je tokrat pokazala spremembe, značilne za TA. Po znanih pozitivnih rezultatih biopsije je bolnik pričel z zdravljenjem s kortikosteroidi (Solu-Medrol 500mg i.v. + Ultop 1 caps 3 dni).

Komentar. Klinična slika je večplastna. Zdravljenje s kortikosteroidi je bilo odloženo zaradi negativne prve biopsije temporalne arterije, hkratne okužbe (pljučnica, epididimitis) in anamnestičnega podatka o krvavitvi iz želodca (kortikosteroidi povečajo možnost zapletov na prebavilih). Pri bolniku bi lahko zapora centralne arterije nastopila tudi zaradi trombocitoze v sklopu kronične mieloične levkemije. Zato je ob kliničnem sumu na TA kljub negativni prvi biopsiji smiselno uvesti kortikosteroidno zdravljenje ter ponovno opraviti biopsijo.

Dvojni vid zaradi internuklearne oftalmoplegije

73-letna gospa je poročala o več tednov trajajočem glavobolu na levi strani temporalno ter bolečinah po celem lasišču, ki so se delno širile v vrat. Ob tem jo je bolelo levo oko ob dotiku oziroma pritisku nanj. Ni imela teka, zato je shujšala za 4 kg, težko je jedla tudi zaradi bolečin v čeljustih. Pregledana je bila pri nevrologu in revmatologu, nevrološki status in CT sta bila brez posebnosti. Opravila je dopplersko slikanje vratnih žil, ki je pokazalo hemodinamsko pomemben plak v levi zunanji karotidni arteriji. Zaradi suma na temporalni arteritis so opravili biopsijo leve temporalne arterije, ki je bila negativna. Pri bolnici se je nenadno pojavil dvojni vid in meglen vid na desno oko, zato je bila sprejeta na Očesno kliniko. Ob sprejemu je bilo desno zrklo odklonjeno navzven in zaostajalo v addukciji, dvojni vid pa je bil izrazitejši pri pogledu v desno. Leva očesna reža je bila nekoliko ožja od desne. Na desnem očesu je imela katarakto, na levem očesu vstavljeno intraokularno lečo (IOL) po operaciji katarakte. Vid na desnem

očesu je bil 0,6, na levem pa 1,0. Vidno polje je bilo normalno, levo le nekoliko zoženo s temporalne strani. Ishihara je bila 11/11 na obeh očesih. Ugotovljena je bila levostranska insuficienca addukcije pri verziji v desno, monokularno so bile addukcije ohranjene na obeh očesih. Postavljena je bila diagnoza internuklearna oftalmoplegija (INO) levo. Premeščena je bila na nevrološko kliniko. Zaradi negativne biopsije so postavili sum na ekspanzivni proces, ki ga s CT niso potrdili. Zaključeno je bilo, da gre za ishemično okluzivno spremembo in uvedeno antiagregacijsko zdravljenje z acetilsalicilno kislino v odmerku 100 mg na dan. Tri dni po odpustu se je ponovno pojavil hud glavobol in bolečine v čeljustih (ni mogla jesti, lahko je le pila po slamici). Bila je subfebrilna (37 °C), utrujena, zeblo jo je v noge. Ponovno je bila sprejeta na Očesno kliniko. Imela je zvišane vrednosti CRP (198 mg/l), SR (44 mm/h) in trombocitozo ($375 \times 10^9/l$). Desna temporalna arterija je bila spremenjena na videz in otrdela. Še na dan sprejema je bilo uvedeno zdravljenje s Solu-Medrolom 500 mg/24h, ki ga je prejela 3 dni, nato pa peroralno Medrol v odmerku 64 mg dnevno. Prejemala je tudi Atoris, acetilsalicilno kislino in Ultop. Med zdravljenjem v bolnišnici so kontrolirali SR in CRP (drugi dan: CRP 156 mg/l, SR 64 mm/h; četrty dan: CRP 42 mg/l, SR 73 mm/h). Ponovno je bila opravljena biopsija, ki je tokrat pokazala histomorfološke spremembe v skladu z diagnozo temporalnega arteritisa. Ob odpustu je bila očesna gibljivost izvedljiva v vseh smereh, neomejena in brez dvojnega vida. Vid na desnem očesu je bil 0,6, na levem 1,0. Ob kontroli po treh tednih se je počutila dobro, CRP je bil 10 mg/l, SR 27 mm/h. Še vedno je prejela Medrol v odmerku 24 mg/dan in acetilsalicilno kislino. Vidno polje je bilo brez večjih izpadov. Gibljivost ni bila omejena, o dvojnem vidu ni poročala.

Komentar. Gre za netipični potek temporalnega arteritisa, ki se je najverjetneje začel že ob prvih simptomih več tednov pred prvim sprejemom na Očesno kliniko, vendar so bili takrat tako vnetni parametri kot biopsija temporalne arterije negativni. Ob ponovnem sprejemu v bolnišnico je biopsija pokazala histološke spremembe v skladu z

omenjeno diagnozo, visoki sta bili tudi vrednosti SR in CRP. Klinično je po zdravljenju z glukokortikoidi prišlo do hitrega izboljšanja. Zato je pri tej bolezni izjemno pomembna ocena dinamike in raznovrstnosti simptomov.

Zaključek

Temporalni arteritis se lahko izrazi z zelo raznoliko klinično sliko, ki obsega tako znake sistemskega vnetja kot tudi zaplete zaradi lokalne ishemije, ki lahko povzroči prizadetost vida. Pri približno 15 % ljudi ostane vid prizadet trajno, kar je eden izmed najbolj resnih zapletov. Predstavili smo pet bolnikov, ki so bili zaradi prizadetosti vida v sklopu temporalnega arteritisa sprejeti na Očesno kliniko v Ljubljani. Prvi primer predstavlja tipični potek temporalnega arteritisa z glavobolom, s spremenjenimi temporalnimi arterijami, z okorelostjo, s hujšanjem, z zvišano vrednostjo SR in s prizadetostjo vida. Pri drugi bolnici se je bolezen izrazila kot mesec dni trajajoči nejasen sistemski vnetni sindrom, ki je sprožil neuspešno iskanje okužbe ali okultne maligne bolezni. Diagnoza je bila postavljena šele, ko je bolnica oslepela na obe očesi. Tretji bolnik je opazil prehodne motnje vida, ki so lahko opozorilni znak pred trajno izgubo vida. Utrpel je delno izgubo vidnega polja, zdravljenje s kortikosteroidi je verjetno preprečilo večjo izgubo vida. Pri četrtem primeru je šlo za kompleksno kombinacijo temporalnega arteritisa ob hkratni okužbi in levkemiji ter sprva negativni biopsiji, kar je odložilo zdravljenje s kortikosteroidi do izgube vida na drugo oko, pri čemer je bila tudi biopsija pozitivna. Pri peti bolnici se je TA izrazil z dvojnimi vidom v sklopu internuklearne oftalmoplegije. Ob negativni biopsiji je bilo diagnosticiranje sprva usmerjeno v iskanje ekspanzivnega procesa, ki ga s CT niso ugotovili. Zato so zaključili, da gre za ishemično okluzivno spremembo in uvedli zdravljenje z antiagregacijskimi zdravili. Pri ponovnem zagonu je bila biopsija pozitivna in postavljena diagnoza temporalni arteritis. Zadnja primera opozarjata na to, da je lahko pri bolnikih s temporalnim arteritisom biopsija temporalne arterije tudi negativna, kar pa ob

močnem sumu na to bolezen ne sme odložiti uvedbe kortikosteroidnega zdravljenja.

Pri temporalnem arteritisu je zelo pomembno, da bolezen čim prej prepoznamo. Na temporalni arteritis pomislimo pri vsakem starejšem bolniku, ki ima motnje vida. Pogosto, ne pa nujno, so motnje vida povezane z novonastalim glavobolom, bolečinami pri žvečenju, s spremenjenimi temporalnimi arterijami ter z znaki sistemskega vnetja z zvišanima vrednostma SR in CRP. Posebej pozorni moramo biti na opozorilne znake pred izgubo vida, kot so prehodne motnje vida (amaurosis fugax), zameglitev slike ob spremembi telesnega položaja in dvojni vid. S pravočasnim zdravljenjem s kortikosteroidi lahko preprečimo izgubo vida. Ko je vid že prizadet, pa je zdravljenje usmerjeno predvsem k ohranitvi vida na zdravem očesu.

Literatura

- Mukhtyar C, Guillemin L, Cid MC, Dasgupta B, de Groot K, Gross W, et al. EULAR recommendations for the management of large vessel vasculitis. *Ann Rheum Dis* 2009; 68(3): 318–23.
- Devauchelle-Pensec V, Jousse S, Destombe C, Saraux A. Epidemiology, imaging, and treatment of giant cell arteritis. *Joint Bone Spine* 2008; 75(3): 267–72.
- Hutchinson J. Diseases of the arteries: on a peculiar form of thrombotic arteritis of the aged which is sometimes productive of gangrene. *Arch Surg* 1890; 1: 323–9.
- Salvarani C, Cantini F, Boiardi L, Hunder GG. Polymyalgia rheumatica and giant-cell arteritis [review]. *N Engl J Med* 2002; 347: 261–71.
- Weyand CM, Goronzy JJ. Giant-Cell Arteritis and Polymyalgia Rheumatica. *Ann Intern Med* 2003; 139: 505–15.
- Wagner AD, Goronzy JJ, Weyand CM. Functional profile of tissue-infiltrating and circulating CD68+ cells in giant cell arteritis: evidence for two components of the disease. *J Clin Invest* 1994; 94: 1134–40.
- Weyand CM, Goronzy JJ. Arterial wall injury in giant cell arteritis. *Arthritis Rheum* 1999; 42: 844–53.
- Weyand CM, Goronzy JJ. Giant cell arteritis as an antigen driven disease. *Rheum Dis Clin North Am* 1995; 21: 1027–39.
- Brack A, Geisler A, Martinez-Taboada VM, Younge BR, Goronzy JJ, Weyand CM. Giant cell vasculitis is a T cell-dependent disease. *Mol Med* 1997; 3: 530–43.
- Weyand CM, Wagner AD, Bjornsson J, Goronzy JJ. Correlation of the topographical arrangement and the functional pattern of tissue-infiltrating macrophages in giant cell arteritis. *J Clin Invest* 1996; 98: 1642–9.
- Kaiser M, Weyand CM, Bjornsson J, Goronzy JJ. Platelet-derived growth factor, intimal hyperplasia, and ischemic complications in giant cell arteritis. *Arthritis Rheum* 1998; 41: 623–33.
- Hayreh SS, Podhajsky PA, Zimmerman B. Ocular manifestations of giant cell arteritis. *Am J Ophthalmol* 1998; 125: 509–20.
- González-Gay MA, Blanco R, Rodríguez-Valverde V, Martínez-Taboada VM, Delgado-Rodríguez M, Figueroa M, et al. Permanent visual loss and cerebrovascular accidents in giant cell arteritis: predictors and response to treatment. *Arthritis Rheum* 1998; 41(8): 1497–1504.
- Lee JB, Oliver JM. Anterior segment ischaemia. *Eye* 1990; 4: 1–6.
- Smetana GW, Shmerling RH. Does this patient have temporal arteritis? *JAMA* 2002; 287(1): 92–101.
- Blockmans D, de Ceuninck L, Vanderschueren S, Knockaert D, Mortelmans L, Bobbaers H. Repetitive 18F-fluorodeoxyglucose positron emission tomography in giant cell arteritis: a prospective study of 35 patients. *Arthritis Rheum* 2006; 55: 131–7.
- Evans JM, Bowles CA, Bjornsson J, Mullany CJ, Hunder GG. Thoracic aortic aneurysm and rupture in giant cell arteritis. A descriptive study of 41 cases. *Arthritis Rheum* 1994; 37: 1539–47.
- Dimant J, Grob D, Brunner NG. Ophthalmoplegia, ptosis, and miosis in temporal arteritis. *Neurology* 1980; 30: 1054–8.
- Glutz von Blotzheim S, Borruat FX. Neuro-ophthalmic complications of biopsy-proven giant cell arteritis. *Eur J Ophthalmol* 1997; 7: 375–82.
- Paraskevas KI, Boumpas DT, Vrentzos GE, Mikhailidis DP. Oral and ocular/orbital manifestations of temporal arteritis: a disease with deceptive clinical symptoms and devastating consequences. *Clin Rheumatol* 2007; 26 (7): 1044–8.
- Aiello PD, Trautmanh JC, McPhee TJ, Kunselman AR, Hunder GG. Visual prognosis in giant cell arteritis. *Ophthalmology* 1993; 100 (4): 550–5.
- Gonzalez-Gay MA, Barros S, Lopez-Diaz MJ, Garcia-Porrúa C, Sanchez-Andrade A, Llorca J. Giant cell arteritis: disease patterns of clinical presentation in a series of 240 patients. *Medicine* 2005; 84(5): 269–76.
- Liu GT, Glaser JS, Schatz NJ, Smith JL. Visual morbidity in giant cell arteritis. Clinical characteristics and prognosis for vision. *Ophthalmology* 1994; 101(11): 1779–85.
- Birkhead NC, Wagener HP, Schick RM. Treatment of temporal arteritis with adrenal corticosteroids: Results in 55 cases in which lesion was proven at biopsy. *JAMA* 1957; 163: 821–7.
- Mitra A, Chavan R, Gunda M. Occult giant cell arteritis and steroid therapy: how urgent is urgent? *Compr Ther* 2006; 32(4): 271–3.
- Hunder GG. Patient information: Polymyalgia rheumatica and giant cell (temporal) arteritis UpToDate Jan 2012. Dosegljivo na: <http://www.uptodate.com>.
- Hunder GG, Bloch DA, Michel BA, Stevens MB, Arend WP, Calabrese LH, et al. The American College of Rheumatology 1990 criteria for the classification of giant cell arteritis. *Arthritis Rheum* 1990; 33: 1122–8.
- Rao JK, Allen NB, Pincus T. Limitations of the 1990 American College of Rheumatology classification criteria in the diagnosis of vasculitis. *Ann Intern Med* 1998; 129(5): 345–52.
- Varma D, O'Neill D. Quantification of the role of temporal artery biopsy in diagnosing clinically suspected giant cell arteritis. *Eye* 2004; 18: 384–8.
- Younge BR, Cook BE Jr, Bartley GB, Hodge DO, Hunder GG. Initiation of glucocorticoid therapy: before or after temporal artery biopsy? *Mayo Clin Proc* 2004; 79: 483–91.
- Sharma NS, Ooi JL, McGarity BH, Vollmer-Conna U, McCluskey P. The length of superficial temporal artery biopsies. *ANZ J Surg* 2007; 77: 437–9.
- Pless M, Rizzo JF 3rd, Lamkin JC, Lessell S. Concordance of bilateral temporal artery biopsy in giant cell arteritis. *J Neuroophthalmol* 2000; 20 (3): 216–8.
- Mavri A, Vene N. Smernice za vodenje antikoagulacijskega zdravljenja. Slovensko zdravniško društvo, Sekcija za antikoagulacijsko zdravljenje in preprečevanje tromboemboličnih bolezni pri Zdrženju za žilne bolezni. 2. izdaja. Ljubljana, 2009.
- Hayreh SS. Posterior ischaemic optic neuropathy: Clinical features, pathogenesis, and management. *Eye* 2004; 18: 1188–1206.

35. Fakin A, Kerin V, Hawlina M. Visual fields in Giant cell arteritis (Horton's disease). *Transl Neurosci* 2011; 4(2): 325–30.
36. Hayreh SS, Zimmerman B, Kardon RH. Visual improvement with corticosteroid therapy in giant cell arteritis. Report of a large study and review of literature. *Acta Ophthalmol Scand* 2002; 80(4): 355–67.
37. Azhar SS, Tang RA, Dorotheo EU. Giant cell arteritis: diagnosing and treating inflammatory disease in older adults. *Geriatrics* 2005; 60(8): 26–30.
38. Schmidt D, Ness T. Ocular findings and differential diagnoses in giant cell arteritis (Arteritis cranialis). *Z Rheumatol* 2009; 68(2): 117–23.
39. Karassa FB, Matsagas MI, Schmidt WA, Ioannidis JP. Meta-analysis: test performance of ultrasonography for giant-cell arteritis. *Ann Intern Med* 2005; 142: 359–69.
40. Nuenninghoff DM, Hunder GG, Christianson TJ, McClelland RL, Matteson EL. Incidence and predictors of large-artery complication (aortic aneurysm, aortic dissection, and/or large-artery stenosis) in patients with giant cell arteritis: a population-based study over 50 years. *Arthritis Rheum* 2003; 48: 3522–31.
41. Lenton J, Donnelly R, Nash JR. Does temporal artery biopsy influence the management of temporal arteritis? *QJM* 2006; 99: 33–6.
42. Narvaez J, Bernad B, Roig-Vilaseca D, Garcia-Gomez C, Gomez-Vaquero C, Juanola X, et al. Influence of previous corticosteroid therapy on temporal artery biopsy yield in giant cell arteritis. *Semin Arthritis Rheum* 2007; 37: 13–9.
43. Hayreh SS. Management of ischemic optic neuropathies. *Indian J Ophthalmol* 2011; 59: 123–36.
44. Salvarani C, Cantini F, Hunder GG. Polymyalgia rheumatica and giant-cell arteritis. *Lancet* 2008; 372: 234–45.
45. Mazlumzadeh M, Hunder GG, Easley KA, Calamia KT, Matteson EL, Griffing WL, et al. Treatment of giant cell arteritis using induction therapy with high-dose glucocorticoids: a double-blind, placebo-controlled, randomized prospective clinical trial. *Arthritis Rheum* 2006; 54: 3310–8.
46. Hoffman GS, Cid MC, Hellmann DB, Guillevin L, Stone JH, Schousboe J, et al. A multicenter, randomized, double-blind, placebo-controlled trial of adjuvant methotrexate treatment for giant cell arteritis. *Arthritis Rheum* 2002; 46: 1309–18.
47. Ray JG, Mamdani MM, Geerts WH. Giant cell arteritis and cardiovascular disease in older adults. *Heart* 2005; 91: 324–8.
48. Le Page L, Duhaut P, Seydoux D, Bosshard S, Ecochard R, Abbas F, et al. Incidence of cardiovascular events in giant cell arteritis: preliminary results of a prospective double cohort study (GRACG). *Rev Med Interne* 2006; 27: 98–105.
49. Lee MS, Smith SD, Galor A, Hoffman GS. Antiplatelet and anticoagulant therapy in patients with giant cell arteritis. *Arthritis Rheum* 2006; 54: 3306–9.
50. Nesher G, Berkun Y, Mates M, Baras M, Rubinow A, Sonnenblick M. Low-dose aspirin and prevention of cranial ischemic complications in giant cell arteritis. *Arthritis Rheum* 2004; 50: 1332–7.
51. Weyand CM, Kaiser M, Yang H, Younge B, Goronzy JJ. Therapeutic effects of acetylsalicylic acid in giant cell arteritis. *Arthritis Rheum* 2002; 46: 457–66.
52. Foroozan R, Deramo VA, Buono LM, Jayamanne DG, Sergott RC, Danesh-Meyer H, et al. Recovery of visual function in patients with biopsy-proven giant cell arteritis. *Ophthalmology* 2003; 110(3): 539–42.
53. Danesh-Meyer H, Savino PJ, Gamble GG. Poor prognosis of visual outcome after visual loss from giant cell arteritis. *Ophthalmology* 2005; 112(6): 1098–103.
54. Hayreh SS, Zimmerman B. Visual deterioration in giant cell arteritis patients while on high doses of corticosteroid therapy. *Ophthalmology* 2003; 110(6): 1204–15.