

# Naše prve izkušnje pri zdravljenju makularnega edema z mikropulznim diodnim laserjem

Our first experience with subthreshold diode laser in the treatment of macular edema

Davorin Sevšek,<sup>1</sup> Alenka Gril,<sup>2</sup> Slavica Farac<sup>1</sup>

Univerzitetna očna klinika Ljubljana, Grablovičeva ulica 46, 1000 Ljubljana

Očesna ambulanta Slovenj Gradec, Partizanska 16, 2380 Slovenj Gradec

## Korespondenca/

### Correspondence:

Davorin Sevšek, mail: davorin.sevsek@kclj.si

## Ključne besede:

mikropulzni diodni laser, makularni edem, centralna serozna horioretinopatija

## Key words:

subthreshold diode micropulse laser, macular edema, central serous chorioretinopathy

## Citirajte kot/Cite as:

Zdrav Vestn 2012; 81: 1-178-83

Prispelo: 31. jan. 2012, Sprejeto: 24. maj 2012

## Izvleček

Avtorji opisujejo svoje prve izkušnje pri zdravljenju makularnega edema različne etiologije z mikropulznim diodnim laserjem (577nm), ki ne povzroča okvare mrežničnega pigmentnega epitela.

Lasersko zdravljenje so uporabili pri makularnem edemu, ki je nastal kot posledica diabetične retinopatije in zapore veje centralne mrežnične vene in pri centralni serozni horioretinopatiji. Pri vseh bolnikih je bila pred laserskim posegom določena vidna ostrina in izmerjena debelina mrežnice z optično koherentno tomografijo (OCT), pri nekaterih je bila pred posegom napravljena fluoresceinska angiografija (FA). Bolniki so bili naročeni na pregled vsak mesec za ponovno kontrolo vidne ostrine in OCT.

Pri vseh bolnikih je bil že na prvi kontroli z OCT izmerjen manjši makularni edem.

Avtorji ugotavljajo, da prvi rezultati kažejo, da bi bilo zdravljenje difuznega makularnega edema z mikropulznim laserjem lahko zelo uspešno.

## Abstract

Authors describe their first experience with the treatment of macular edema of different etiology with subthreshold diode micropulse laser (577 nm), which does not cause any damage to the retinal pigment epithelium.

Therapy with subthreshold diode micropulse laser was used for treating macular edema as a result of diabetic retinopathy, branch retinal vein occlusion and central serous chorioretinopathy. Before treatment, all patients were examined by optical coherence tomography (OCT) to measure their retinal thickness and visual acuity. In some patients fluorescein angiography (FA) was also performed before treatment. Patients were monitored on monthly basis by measuring their visual acuity and retinal thickness.

Using OCT to measure macular edema, all patients showed a reduced macular edema at their first monthly check-up.

These results show that the therapy with subthreshold diode micropulse laser is successful in diminishing macular edema.

**Slika 1:** Mikropulzni diodni laser.



## Uvod

Na Univerzitetni očesni kliniki v Ljubljani smo začeli zdraviti mrežnične bolezni z mikropulznim laserjem (MPL) junija 2010. To zdravljenje ni novost samo v Sloveniji, ampak tudi v Evropi.

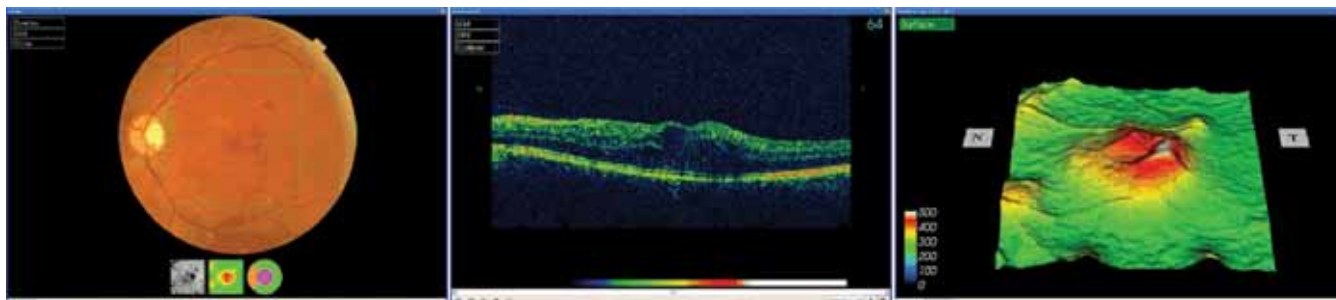
Pri običajni laserski fotokoagulaciji (LFK) melanin v mrežničnem pigmentnem epitelu (RPE) in horoideji vsrka lasersko svetlobo. Toplota, ki se pri tem sprošča, neposredno poškoduje RPE, nad njim ležečo mrežnico in notranjo plast horoideje (To opekline med laserskim posegom vidimo kot bel pečat). LFK lahko povzroči zmanjšanje vidnega polja, prizadene vidno ostrino, barvni in nočni vid ter kontrastno občutljivi-

vost. Kot dodatni zaplet LFK lahko nastane horoidalna neovaskularizacija (CNV), krvavitve, epiretinalna fibroza in serozni odstop periferne mrežnice.<sup>1</sup>

Pri mikropulznem laserju je energija razdeljena na ponavljajoče se kratke pulze (običajno 100 do 300 mikrosekund aktivnih, toplih in 1700 do 1900 mikrosekund neaktivnih, hladnih pulzov). Ta laser ima zato le manjši toplotni učinek (maksimalno 15 % LFK) in ne poškoduje RPE in nevrosenzorne mrežnice.<sup>1</sup> Vpliva le na celično sproščanje proteinov zaradi toplotnega stresa (heat shock protein expression), ki igrajo pomembno vlogo pri obnovi celične strukture.<sup>2</sup> Z MPL lahko pečatimo ob središču makule, ne da bi s tem poškodovali mre-

**Tabela 1:** Podatki o bolnikih, udeleženi v študiji, pred zdravljenjem z MPL.

Vzrok zdravljenja	Spol	Št. bolnikov	Povprečna starost	Povprečna vidna ostrina
Diabetični makularni edem	M	56	61	0,4
	Ž	59	59	0,4
Makularni edem pri zapori veje cent. ret. vene	M	2	54	0,4
CSH	M	4	50	0,3



**Slika 2:** Diabetični makularni edem pred zdravljenjem z MPL.

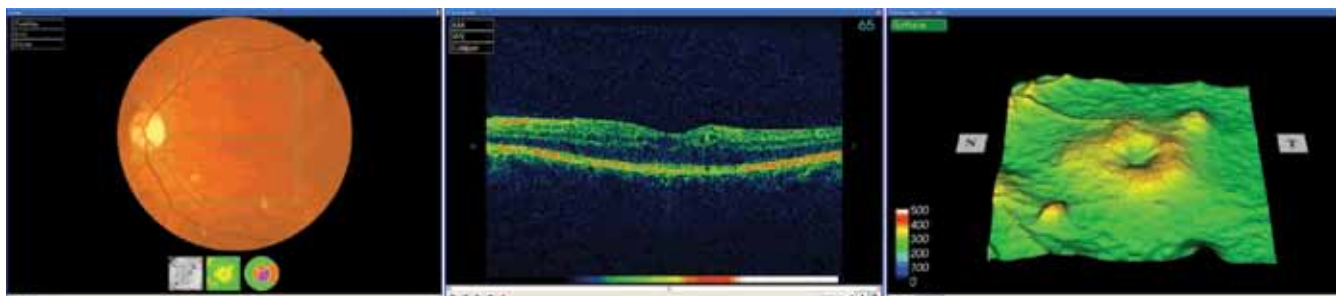
žnico. Ker ta laser ne povzroča mrežničnih okvar, tudi laserski pečati med posegom in po njem niso vidni in se ne da določiti okvar v RPE z OCT ali FA. Laserski žarek MPL ima valovno dolžino 577nm in seva rumeno svetlobo, ki pri posegih v makuli dodatno preprečuje okvaro mrežnice, ker se ne vsrka v ksantofilnem pigmentu.<sup>3</sup>

Pri zdravljenju makularnega edema z MPL so rezultati podobni kot pri LFK, vendar brez škodljivih stranskih učinkov.<sup>1,4,6,10</sup> Podobno je pri zdravljenju centralne serozne horioretinopatije, pri kateri LFK in fotodinamična terapija lahko povzročita atrofijo RPE in CNV.<sup>5,6</sup>

## Bolniki in metode

Pred posegom z MPL in ob kontrolnih pregledih smo pri vseh bolnikih določili najboljše korigirano vidno ostrino (Snellen) in napravili pregled očesnega ozadja pri razširjeni zenici. Napravili smo optično koherentno tomografijo (OCT), pri nekaterih bolnikih pa tudi fluoresceinsko angiografijo (FA).

V zdravljenje z MPL smo vključili bolnike s klinično značilnim makularnim edemom (znotraj 500 mikronov od središča makule), ki nastane kot posledica diabetične retinopatije ali zapore veje centralne mrežnične vene zaradi okvare kapilarne stene (notranja krvno-mrežnična pregrada) in posledične povečane prepustnosti kapilar v predelu rumene pege.

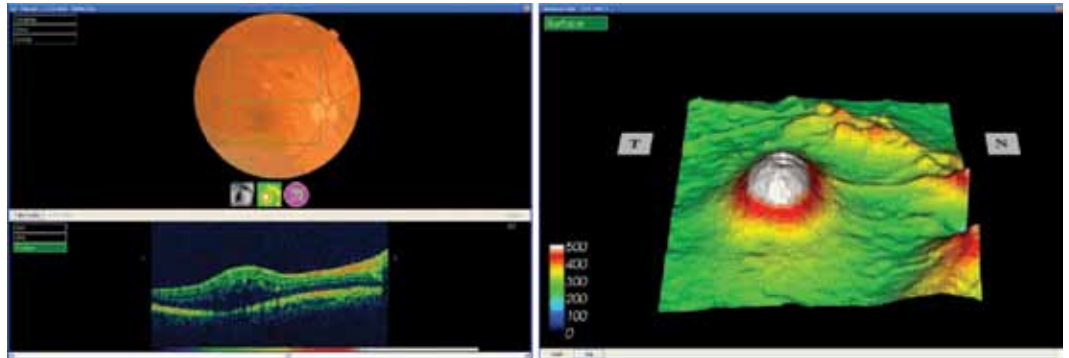


**Slika 3:** Diabetični makularni edem 1 mesec po zdravljenju z MPL.

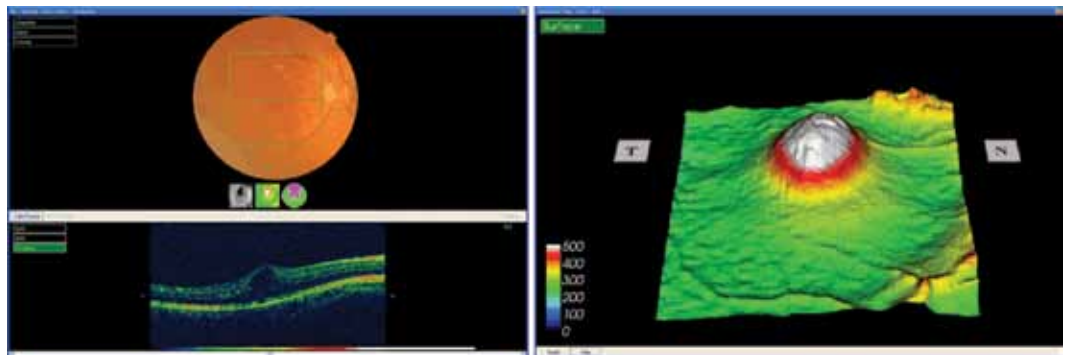
**Tabela 2:** Podatki o spremembi VO ob prvi kontroli po zdravljenju DME z MPL.

Spol	Izboljšanje VO	Nespremenjena VO	Postlabšanje VO	Št. bolnikov	% bolnikov
M	2 vrstici			14	25
M	1 vrstica			23	41
M		X		19	34
Ž	2 vrstici			5	8,5
Ž	1 vrstica			23	39
Ž		X		28	34
Ž			1 vrstica	3	5

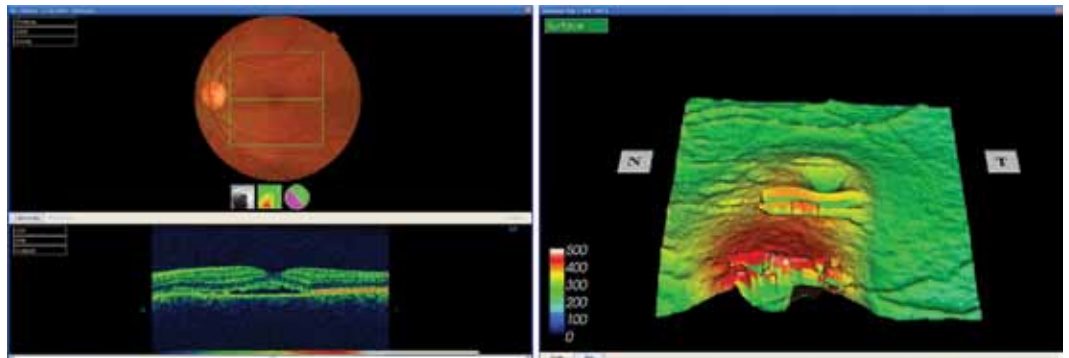
**Slika 4:** Makularni edem kot posledica zapore veje centralne mrežnične vene pred zdravljenjem z MPL.



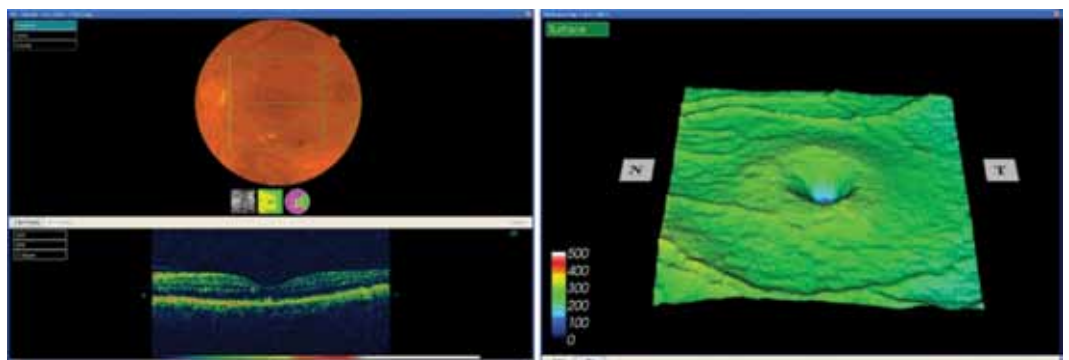
**Slika 5:** Makularni edem kot posledica zapore veje centralne mrežnične vene 1 mesec po zdravljenju z MPL.



**Slika 6:** Centralna serozna hiororetinopatija pred zdravljenjem z MPL.



**Slika 7:** Centralna serozna hiororetinopatija po zdravljenju z MPL.



Z MPL smo zdravili tudi bolnike s centralno serozno horioretinopatijo (CSH), ki nastane zaradi motenega delovanja celic pigmentnega epitela (RPE) in horoideje ali obeh, ki predstavlja zunanjo krvno-mrežnično pregrado.<sup>7</sup>

V študijo smo vključili bolnike, ki niso bili zdravljeni z LFK v predelu rumene pege in še niso v steklovino dobili injekcij s steroidom ali s protirastnim faktorjem (anti-vaskularni endotelni rastni faktor, anti-VEGF) ter niso bili zdravljeni s fotodinamično terapijo (PDT). Podatki o bolnikih so zbrani v Tabeli 1.

Za zdravljenje smo uporabili MPL s 577nm valovne dolžine. Velikost laserske značke je bila 100 mikronov in energija 100 mW z 12 % aktivne faze. Pečatili smo ob fovei v obliki mreže (grid). Pečatov se med posegom z MPL ne vidi, ker ta laser ne povzroča vidnih okvar mrežnice.

## Rezultati zdravljenja

Ob kontrolnem mesečnem pregledu je bil napravljen OCT. Pri vseh bolnikih je bil izmerjen manjši makularni edem kot pred zdravljenjem z MPL.

Ob prvi kontroli po zdravljenju diabetičnega makularnega edema (DME) se je vidna ostrina (VO) izboljšala za 2 vrstici pri štirinajstih moških (25 %), za eno vrstico pri triindvajsetih moških (41 %) in ostala nespremenjena pri devetnajstih moških (34 %).

Pri petih ženskah se je izboljšala VO za 2 vrstici (8,5 %), za eno vrstico pri triindvajsetih (39 %), nespremenjena je ostala pri osemindvajsetih (34 %), zmanjšala pa se je za eno vrstico pri treh ženskah (5 %). Podatki so zbrani v Tabeli 2.

Po zdravljenju makularnega edema, ki je nastal kot posledica zapore veje centralne mrežnične vene, se je pri dveh moških povprečna VO izboljšala z 0,2 na 0,4.

Po zdravljenju centralne serozne horioretinopatije (CSH) se je ob prvi kontroli pri štirih moških izboljšala povprečna VO z 0,3 na 0,4.

## Zaključek

Zdravljenje makularnega edema in CSH z MPL za razliko od drugih metod zdravljenja (LFK, PDT, intravitrealne injekcije steroidov in zaviralcev ravnega faktorja) ne poškoduje mrežnice in nima škodljivih stranskih učinkov. Tudi sam poseg z MPL v predelu makule ne predstavlja stresne obremenitve za zdravnika.

V študiji so zajeti le bolniki, ki so bili zdravljeni v prvih šestih mesecih od začetka uporabe MPL.

Prvi rezultati zdravljenja so spodbudni, saj se je že na prvi kontroli po enem mesecu pri vseh bolnikih zmanjšal makularni edem, in so primerljivi z drugimi metodami zdravljenja.

Med zdravljenjem z MPL in po njem ni bilo nikakršnih zapletov.

Študija je še v teku, končni rezultati zdravljenja ME in CSH pa bodo objavljeni v začetku leta 2013.

## Literatura

1. Kiire C, Sivaprasad S, Chong V. Subthreshold micropulse laser therapy for retinal disorders. *Retina Today*. 2011; 1: 67–70.
2. Sramek C, Mackanos M, Spitler R, Leung L, Nomoto H, Contag CH, Palanker D. Non-damaging retinal phototherapy: Dynamic range of heat shock protein expression. *Invest Ophthalmol Vis Sci*. 2011;52: 1780–1787.
3. Pasechnikova N. 577nm micropulse laser treatment of macular edema secondary to branch retinal vein occlusion. *Reti na Today*. 2011; 4(suppl): 11–13.
4. Luttrull J K. Is effective photocoagulation without laser-induced damage possible. *Retina Today*. Winter 2006/2007: 22–25.
5. Kumar V, Ghosh B, Mehta D K. Functional outcome of subthreshold versus threshold diode laser photocoagulation in diabetic macular oedema. *Eye*. 2010;24(9): 1459–1465.
6. Lanzetta P, Furlan F, Morgante D, Veritti D, Banello F. Nonvisible subthreshold micropulse diode laser (810nm) treatment of central serous chorioretinopathy: A pilot study. *Eur J Ophthalmol* 2008; 18: 934–940.
7. Gemenetzi M, De Salvo G, Lotery AJ. Central serous chorioretinopathy: An update on pathogenesis and treatment. *Eye*. 2010;24(12): 1743–1756.
8. Mainster MA. Evolving retinal laser phototherapy: less damage is better. *Retina Today*. 2011; 4 (suppl): 3–5.
9. Laursen ML, Moeller F, Sander B, Sjoelie AK. Subthreshold micropulse diode laser treatment in diabetic macular oedema. *Br J Ophthalmol*. 2004 Sept; 88(9): 1173–9.
10. Luttrull JK, Musch DC, Mainster MA. Subthreshold diode micropulse photocoagulation for the treatment of clinically significant diabetic macular oedema. *Br J Ophthalmol*. 2005 Jan;89(1): 74–80.


# NOVO!

## ZA SUHE OČI, »PAINLESS PLUG« ODLIČNO POSKRBI!



ENOSTAVNA BREZ BOLEČINSKA VSTAVITEV V OČESNI PUNCTUM  
 UČINKOVITOST  
 ENA VELIKOST ZA VSE PACIENTE

POSEBNA PONUDBA V LETU 2012  
 OB NAROČILU 2 PAKIRANJ DODATNO PAKIRANJE GRATIS!



 **IRIS**  
 www.iris.si

E-MAIL: NAROČILO@IRIS.SI  
 TELEFON: 01/200 66 51  
 WWW.IRIS.SI